

*Šola o ginekološkem raku*

# **Rak zunanjega spolovila**

---

**ZBORNİK ZNANSTVENIH PRISPEVKOV**

---

Ljubljana, 13. oktober 2017

# 3. Šola o ginekološkem raku

## Rak zunanjega spolovila

Zbornik znanstvenih prispevkov

Ljubljana, 13. oktober 2017

Zbornik znanstvenih prispevkov

### 3. Šola o ginekološkem raku – Rak zunanjega spolovila

Zbornik znanstvenih prispevkov, Ljubljana, oktober 2017

---

Uredniki: Asist. dr. Sebastjan Merlo, dr. med, Asist. dr. Barbara Šegedin, dr. med.

Izdajatelji: Združenje za radioterapijo in onkologijo SZD, Sekcija internistične onkologije SZD, Onkološki Inštitut Ljubljana

Recenzija: Izr. prof. Marko Hočvar, dr.med.

Lektoriranje in oblikovanje: Kaja Kališnik

Tisk: Tiskarna Fota-Cop

Št. Izvodov: 120

Vodji šole: Asist.dr. Barbara Šegedin, dr. med., Asist. dr. Sebastjan Merlo, dr. med.

Strokovni odbor: Aleš Vakselj, dr. med., Sonja Bebar, dr. med., Astrid Djurišič, dr. med., Andreja Gornjec, dr. med., Asist. dr. Sebastjan Merlo, dr. med., Asist. dr. Barbara Šegedin, dr. med., Mag. Helena Barbara Zobec Logar, dr. med., Manja Šešek, dr. med., Prim.Olga Cerar, dr. med., Doc. dr. Erik Škof, dr. med., Dr. Barbara Gazić, dr. med., Doc. dr. Maja Marolt Mušič, dr. med., Prof. dr. IztokTakač, dr. med., Prof. dr. Borut Kobal, dr. med.

CIP - Kataložni zapis o publikaciji  
Narodna in univerzitetna knjižnica, Ljubljana

618.16-006(082)

ŠOLA o ginekološkem raku (3 ; 2017 ; Ljubljana)

Rak zunanjega spolovila : zbornik znanstvenih prispevkov / 3. šola o ginekološkem raku, Ljubljana, 13. oktober 2017 ; [uredniki Sebastjan Merlo, Barbara Šegedin]. - Ljubljana : Združenje za radioterapijo in onkologijo SZD : Sekcija internistične onkologije SZD : Onkološki inštitut, 2017

ISBN 978-961-7029-02-4 (Onkološki inštitut)

1. Gl. stv. nasl. 2. Merlo, Sebastjan  
292058880



### 3. Šola o ginekološkem raku Rak zunanjega spolovila

13.10.2017, 8:00 – 14.45, Onkološki inštitut, predavalnica stavbe C

**VODJI ŠOLE:** Asist. dr. Barbara Šegedin, dr. med.,  
Asist. dr. Sebastjan Merlo, dr. med.

**STROKOVNI ODBOR:** Aleš Vakselj, dr. med., Sonja Bebar, dr. med., Astrid Djurišič, dr. med., Andreja Gornjec, dr. med., Asist. dr. Sebastjan Merlo, dr. med., Asist. dr. Barbara Šegedin, dr. med., mag. Helena Barbara Zobec Logar, dr. med., Manja Šešek, dr. med., Prim. Olga Cerar, dr. med., Doc. dr. Erik Škof, dr. med., Dr. Barbara Gazić, dr. med., Doc. dr. Maja Marolt Mušič, dr. med., Prof. dr. Iztok Takač, dr. med., Prof. dr. Borut Kobal, dr. med.

#### PROGRAM

Registracija.....	8:00 – 8.15
1. Uvod – S. Merlo.....	8:15 – 8:20
2. Epidemiologija, preživetje, trendi - register raka – V. Zadnik.....	8.20 – 8.35
3. Celostna obravnava bolnic z rakom zunanjega spolovila – S. Bebar.....	8:35 – 8.45
4. Anatomiški vidiki zunanjega spolovila – D. Arko , I. Takač, B. Pejkovič.....	8.45 – 8.55
5. Simptomi, klinična slika in ginekološki pregled – T. Srnovršnik.....	8.55 – 9.05
6. Napredni diagnostični postopki in postavitve diagnoze – M. Pakiž.....	9.05 – 9.15
7. Slikovna diagnostika sprememb zunanjega spolovila – M. Marolt Mušič.....	9.15 - 9.25

8. Satelitski simpozij Roche: Vloga bevacizumaba (Avastin®) pri zdravljenju ginekoloških rakov – E. Škof.....9.25 – 9.45  
Odmor za kavo.....9.45 - 10.10
9. Benigne in preinvazivne spremembe zunanjega spolovila –  
A. Gornjec.....10.10 - 10.25
10. Patohistologija rakavih sprememb zunanjega spolovila–  
B. Gazič, B. Grčar Kuzmanov.....10.25 - 10.45
11. Vloga HPV – A. Djurišič, U.Ivanuš.....10.45 – 11.05
12. Operativno zdravljenje – S. Merlo.....11.05 – 11.20
13. Rekonstrukcijske rešitve po obsežnih op. posegih vulve –  
T. Arnež.....11.20 – 11.35
14. Radioterapija raka zunanjega spolovila  
14.1 Adjuvantno obsevanje – B. Šegedin.....11.35 – 11.45  
14.2 Radikalno obsevanje – H. B. Zobec Logar .....11.45 – 11.55
15. Satelitski simpozij MSD: Cepljenje z devetvalentnim cepivom  
proti HPV- Zakaj?, Koga?, Kdaj? – Š. Smrkolj.....11.55 – 12.15  
Odmor za kosilo.....12.15 – 13.00
16. Predstavitev rezultatov op. posegov UKC LJ –  
S. Kostoski, Š. Smrkolj.....13.00 – 13.15
17. SNB – A. Vakselj, S. Merlo.....13.15 – 13.35
18. Sistemsko zdravljenje raka zunanjega spolovila –  
E. Škof, O. Cerar.....13.35 – 13.45
19. Primer bolnice z malignim melanomom vulve – S. Bebar.....13.45 – 13.55
20. Primer bolnice, zdravljene z obsevanjem – M. Šešek.....13.55 – 14.05
21. Fizioterapija in rehabilitacija po zdravljenju sprememb zunanjega  
spolovila– S. Đukić.....14.05 – 14.15
22. Diskusija in elektronsko preverjanje znanja.....14.15 – 14.30
23. Zaključek – B. Šegedin.....14.30 – 14.45



## UVODNIK

Spoštovane kolegice in kolegi,

3. šola o ginekološkem raku s temo Rak zunanjega spolovila je nadaljevanje niza šol o ginekoloških rakih na Onkološkem inštitutu Ljubljana. Tudi letošnja šola sledi že zastavljenim ciljem, to je boljšem poznavanju narave bolezni, pravočasnem prepoznavanju in sodobnem zdravljenju rakavih bolezni. Hkrati šola nudi priložnost, da se srečamo strokovnjaki, ki se z omenjeno patologijo ukvarjamo ter izmenjamo izkušnje in postavimo temelje za boljše sodelovanje.

V Sloveniji rak zunanjega spolovila predstavlja približno 6 % vseh ginekoloških rakov. Povprečno za rakom zunanjega spolovila zbolijo 44 žensk na leto. Najpogosteje se bolezen pojavi pri starejših od 80 let. Preživetje bolnic z rakom zunanjega spolovila v Sloveniji je 48 % za vse stadije bolezni.

Zdravljenje raka zunanjega spolovila pogosto obsega kombinacijo kirurškega in radioterapevtskega zdravljenja. Redko se poslužujemo tudi sistemskega zdravljenja. Zato je lahko zdravljenje dolgotrajno in ima velik vpliv na kvaliteto življenja.

Program šole po mojem prepričanju dovolj celostno in natančno zajema obravnavo bolnic in postavlja usmeritve za varno in zanesljivo obravnavo žensk s spremembami zunanjega spolovila.

Sebastjan Merlo

## AVTORJI:

Izr. prof. dr. Darja Arko, dr. med.  
Tine Arnež, dr. med  
Sonja Bebar, dr. med.  
Prim.Olga Cerar, dr. med.  
Astrid Djurišić, dr. med.  
Sanja Đukić, dipl. fiziot.  
Dr. Barbara Gazić, dr. med.  
Andreja Gornjec, dr. med.  
Biljana Grčar Kuzmanov, dr. med.  
Urška Ivanuš, dr. med.  
Sašo Kostoski, dr. med.  
Doc. dr. Maja Marolt Mušič, dr. med.  
Asist. dr. Sebastjan Merlo, dr. med.  
Doc. dr. Maja Pakiž, dr. med.  
Prof. dr. Božena Pejković, dr. med.  
Izr. prof. dr. Špela Smrkolj, dr. med.  
Tinkara Srnovršnik, dr. med.  
Asist. dr. Barbara Šegedin, dr. med.  
Manja Šešek, dr. med.  
Doc. dr. Erik Škof, dr. med.  
Prof. dr. Iztok Takač, dr. med.  
Aleš Vakselj, dr. med.  
Mag. Helena Barbara Zobec Logar, dr. med.  
Izr. prof. dr. Vesna Zadnik, dr. med.

## Kazalo vsebine:

Epidemiologija raka zunanjega spolovila – V. Zadnik .....	10
Celostna obravnava bolnic z rakom zunanjega spolovila – S. Bebar ....	14
Anatomski vidiki zunanjega spolovila – D. Arko, I. Takač, B. Pejković.....	19
Simptomi, klinična slika in ginekološki pregled pri raku zunanjega spolovila - pogled ambulantnega ginekologa – T. Srnovršnik.....	24
Napredni diagnostični postopki in postavitve diagnoze raka zunanjega spolovila – M. Pakiž.....	27
Slikovna diagnostika raka zunanjega spolovila - M. Marolt Mušič .....	32
Benigne in preinvazivne spremembe zunanjega spolovila - A. Gornjec.....	35
Histopatologija raka zunanjega spolovila – B. Gazić .....	40
Rak zunanjega spolovila in HPV – A. Djurišić, U. Ivanuš.....	53
Operativno zdravljenje raka zunanjega spolovila – S. Merlo .....	62
Rekonstrukcijske rešitve po obsežnih operativnih posegih na zunanjem spolovilu – T. Arnež.....	66
Dopolnilno obsevanje po operaciji raka zunanjega spolovila - B. Šegedin .....	71
Zdravljenje raka zunanjega spolovila z radikalnim obsevanjem – H. B. Zobec Loogar.....	78

Takojšnja rekonstrukcija zunanjega spolovila po radikalni vulvektomiji – Predstavitev rezultatov zdravljenja na KO za Ginekologijo UKC Ljubljana v obdobju 2009-2014 – Š. Smrkolj, M. Herzog, A. Zore, S. Kostoski .....	82
Biopsija varovalne bezgavke pri raku zunanjega spolovila – A.Vakselj, S. Merlo.....	89
Sistemsko zdravljenje raka zunanjega spolovila - E. Škof.....	93
Primer bolnice z malignim melanomom zunanjega spolovila – S. Bebar .....	95
Prikaz primera bolnice z bazalnoceličnim rakom zunanjega spolovila – M. Šešek.....	99
Fizioterapija in rehabilitacija po zdravljenju raka zunanjega spolovila – S. Đukić.....	105

# **Epidemiologija raka zunanjega spolovila**

**Vesna Zadnik**

---

## **Breme raka zunanjega spolovila**

Raki zunanjega spolovila so po vsem svetu redki. Najvišje incidence beležijo v Evropi in obeh Amerikah, medtem ko se ta rak v Aziji in Afriki pojavi le izjemoma. Slovenija se po podatkih, zbranih v 10. različici raziskave Rak na petih kontinentih, uvršča po incidenci v zgornjo desetino držav. V svetu predstavljajo raki zunanjih spolovil 3 % med vsem ginekološkimi raki, ocenjeno je, da letno za rakom zunanjega spolovila zbolijo okrog 27.000 žensk.

V Sloveniji predstavljajo raki zunanjega spolovila med 6 in 7 % ginekoloških rakov. V obdobju 2010 - 2014 je v Sloveniji povprečno letno za rakom zunanjega spolovila zbolelo 44 žensk (4,2/100.000), umrlo pa 23 (2,2/100.000). V analizi časovnih trendov opazujemo značilen porast incidence okrog leta 2003, umrljivost s časom stagnira. Omenjeni porast incidence časovno sovпада z uvedbo Državnega programa zgodnjega odkrivanja predrakavih sprememb materničnega vratu ZORA, ali sta dogodka dejansko povezana, pa bo treba proučiti v nadaljnjih raziskavah. Ob koncu leta 2014 je med nami živelo 383 bolnic, ki jim je bila kadarkoli v življenju postavljena diagnoza raka zunanjega spolovila; 40 jih je zbolelo v zadnjem letu, 101 pa v zadnjih petih letih.

## **Značilnosti bolnic in bolezni**

Za rakom zunanjega spolovila zbolevalo starejše ženske. Bolezen je najpogostejša pri starejših od 80 let. Manjši vrh pojavljanja beležimo še pri ženskah starih okrog 50 let. V zelo podobnih deležih imajo bolnice ob diagnozi omejeno ali lokalno razširjeno bolezen, le izjemoma je diagnoza postavljena v razsejanem stadiju. Deleži posameznih stadijev se v zadnjih desetih letih niso bistveno spreminjali. Samo pri 40 % bolnic je obolel del zunanjega spolovila natančneje opredeljen: v 18 % gre za raka zunanjih sramnih ustnic, v 12 % je lezija preraščajoča, v 7 % se pojavi rak malih sramnih ustnic in v 4 % rak ščetavčka. Večina bolnic (83 %) ima ploščatocelični karcinom, ki je v polovici primerov opredeljen kot kartinizirajoči, v drugi polovici primerov pa natančnejša opredelitev ni podana. Sledijo bolnice z bazalnoceličnim karcinom v 9 % in melanomom v 3 %. Ostale histološke vrste so opredeljene le izjemoma. Razmerje med ploščato- in bazalnoceličnimi karcinomi se s starostjo v naši populaciji ne spreminja.

## **Preživetje**

Preživetje bolnic z rakom zunanjega spolovila se s časom nekoliko izboljšuje. Opazovano 5-letno preživetje zbolelih med leti 2004 in 2009 je bilo 43 %, medtem ko je skupina tistih, ki je za rakom zunanjega spolovila zbolela v obdobju 2010–2014 preživela 5 let v 48 %. Bolnice, odkrite z lokalizirano boleznijo, preživljajo značilno bolje od tistih, ki imajo ob diagnozi lokalno razširjeno bolezen. Za zbolele med leti 2010 in 2014 je bilo opazovano 5-letno preživetje



zbolelih z lokalizirano obliko bolezni 64 %, z razsejano pa 35 %. Nobena od osmih bolnic iz tega obdobja, ki so imele ob diagnozi sistemsko razširjeno bolezen oziroma jim stadij ni bil določen, ni preživela pet let po diagnozi.

Mednarodnih primerjav preživetij bolnic z rakom zunanjega spolovila ni na voljo. Mednarodna raziskava EURO CARE-5 prikazuje relativna 5-letna preživetja za združeno skupino bolnic z rakom zunanjega spolovila in nožnice. Povprečno evropsko relativno 5-letno preživetje je bilo tako v tej raziskavi za zbolele med leti 2000 in 2007 56 %, v Sloveniji 60 %. Najboljše preživetje je bilo na Nizozemskem 65 %.

## **Nevarnostni dejavniki**

Ključno vlogo pri nastanku ploščatoceličnih karcinomov zunanjega spolovila ima okužba z onkogenim humanim papilomskim virusom, največkrat s sevom HPV16. Večje tveganje raka imajo tako ženske z večjim številom spolnih partnerjev in tiste, ki so zgodaj začele s spolnim življenjem. Podobno kot pri raku materničnega vratu so bolj ogrožene tudi kadilke in imunokompromitirane bolnice. Večje tveganje imajo tudi ženske, ki so že prebolele enega izmed anogenitalnih rakov in ženske z in situ karcinom vulve (VIN 3).

## **Literatura**

1. EURO CARE Group. Milano: EURO CARE Group; 2013. [Citirano 2017 Jun 12]. Dosegljivo na: <https://w3.iss.it/site/EU5Results/forms/SA0007.aspx>
2. Forman D, Bray F, Brewster DH, Gombe Mbalawa C, Kohler B, Piñeros M, Steliarova-Foucher E, Swaminathan R and Ferlay J, editors (2013) Cancer Incidence in Five Continents, Vol. X (electronic version). Lyon: International

- Agency for Research on Cancer. [Citirano 2017 Jun 16]. Dosegljivo na: <http://ci5.iarc.fr>.
3. Madeleine, MM.; Daling, JR. Cancers of the vulva and vagina In: Schottenfeld D, Fraumeni JF, eds Cancer Epidemiology and Prevention. New York: Oxford University Press; 2006.
  4. Stewart BW, Wild CP, eds. World Cancer Report 2014. Lyon: International Agency for Research on Cancer; 2014.
  5. Zadnik V, Primic Zakelj M, Lokar K, Jarm K, Ivanus U, Zagar T. Cancer burden in Slovenia with the time trends analysis. Radiol Oncol 2017;51(1):47-55.
  6. Zadnik V, Primic Žakelj M. SLORA. Ljubljana: Onkološki inštitut Ljubljana; 2010. Dosegljivo na: [www.slora.si](http://www.slora.si)

# Celostna obravnava bolnic z rakom zunanjega spolovila

Sonja Bebar

---

Rak zunanjega spolovila je četrti najpogostejši ginekološki rak in predstavlja 5 % vseh malignih sprememb v področju ženskega genitalnega trakta. Pojavi se lahko v predelu velikih ali malih labij, klitorisa, presredka, ob vhodu v nožnico ali uretro.

Ločimo dva različna tipa bolezni. Prvi je pogojen z okužbo s humanimi papiloma virusi (HPV), ki vodi do nastanka vulvarne intraepitelijske neoplazije (VIN) iz katere se lahko razvije rakava sprememba. V več kot 95 % gre za okužbo s HPV 16 in HPV 18. Bolezen se pojavlja pri mlajših bolnicah, približno 15 % jih je ob odkritju raka zunanjega spolovila mlajših od 40 let. Drugi tip se pojavlja pri starejših ženskah z neneoplastičnimi spremembami, ki vodijo do nastanka atipij, te pa do rakavih sprememb.

Najpogostejša težava bolnic z rakom zunanjega spolovila je dolgo trajajoče srbenje, manj pogosti znaki bolezni so krvavitev, boleče uriniranje, izcedek in bolečine.

Kar 95 % malignih sprememb v področju zunanjega spolovila je planocelularnega tipa, drugi najpogostejši histološki tip je melanom, redkejšje oblike so verukozni ali bazalnocelični rak, rak Bartolinijeve žleze in Pagetova bolezen. Pri določitvi stadija bolezni uporabimo TNM ali FIGO klasifikacijo in upoštevamo velikost tumorja, zasevanje v bezgavke in morebitne oddaljene metastaze. Bolezen se širi na tri načine. Vrašča lahko v sosednje organe, kot je nožnica, zadnjik ali sečnica.

Zaseva v regionalne bezgavke, najprej v ingvinalne, nato v femoralne in pelvične bezgavke. Bolezen se lahko širi tudi hematogeno v jetra, pljuča ali kosti. Tveganje za pojav oddaljenih zasevkov se večja z velikostjo tumorja in globino invazije.

Diagnozo postavimo z biopsijo tumorja in patohistološko preiskavo. Z ultrazvočno preiskavo ingvinalnih predelov ocenimo stanje bezgavk, magnetna resonanca nam pomaga pri zamejitvi bolezni, kadar je ta lokalno napredovala, z računalniško tomografijo pa ugotavljamo morebitno prisotnost oddaljenih zasevkov.

Pri zdravljenju raka zunanjega spolovila je najpomembnejša kirurgija. Ta bolezen je bila še v prvih letih 20. stoletja običajno odkrita v napredovali obliki in pogosto smrtna, saj je bilo 5 - letno preživetje manj kot 25 %, kirurške tehnike so bile slabo razvite. V želji izboljšati preživetje, je Basset leta 1912 razvil radikalnejšo kirurgijo, to je en bloc resekcija zunanjega spolovila s tumorjem ter ingvinalno in pogosto tudi pelvično limfadenektomijo. To kirurško tehniko je 1940 v Ameriki uvedel Taussig in v Evropi 1960 Way. Posledično se je 5 – letno preživetje bolnic z rakom zunanjega spolovila dvignilo na 60 - 70 %, pri čemer je treba poudariti, da so enako operirali vse bolnice, ne glede na velikost tumorja. Zapletov je bilo veliko, pogoste so bile dehiscence in okužbe ran, kronična posledica pa limfedemi nog.

Taussig je sprva uporabljal enako kirurško tehniko kot Basset, kasneje pa jo je pri bolnicah z majhnimi rakavimi spremembami modificiral. Uporabljal je ločene reze za odstranitev ingvinalnih bezgavk in tumorja na zunanjem spolovilu. Ta kirurška tehnika se ni uveljavila do objave Hackerjevega članka leta 1981. Pri skupini 100 bolnic s stadijem

I bolezní je s tehniko treh ločenih rezov dosegel 97 % 5 – letno preživetje.

V naslednjih letih je postala kirurgija raka zunanlega spolovila še bolj konservativna. Uveljavila se je odstranitev tumorja zunanlega spolovila s širokim varnostnim robom. Kolikšen naj ta bo, vse do danes ni povsem jasno, prevladuje pa mnenje, da 1 cm širok varnostni rob zadostuje.

Do sprememb je prišlo tudi na področju ingvinalne limfadenektomije. Pri sistematični ingvino-femoralni limfadenektomiji je pooperativna obolevnost velika. Edemi nog, limfociste, dehiscence ran in erizipel so najpogostejše komplikacije. Metastatske bezgavke najdemo pri raku zunanlega spolovila v 25 – 30 %, torej je bila obsežna limfadenektomija pri dveh tretjinah bolnic odveč.

Levenbeck s sodelavci je bil tisti, ki je predstavil tehniko odstranitve varovalne bezgavke pri raku zunanlega spolovila, ki so jo že prej uporabljali v kirurgiji raka dojke in malignega melanoma. Za označevanje varovalne bezgavke danes uporabljamo modrilo v kombinaciji s koloidnim tehnecijem. Na opisan način detekcija varovalnih bezgavk dosega skoraj 100 %. Delež lažno negativnih bezgavk je majhen.

Da je opisan kirurški pristop zdravljenja raka zunanlega spolovila varen, je potrdila velika nizozemska študija GROINSS-V-1, vodil jo je van der Zee, vključene so bile 403 bolnice. Operirali so bolnice s stadijem bolezní I in II, s tumorji manjšimi od 4 cm in globino invazije več kot 1 mm pri klinično negativnih bezgavkah. Pri bolnicah s pozitivnimi varovalnimi bezgavkami je sledila limfadenektomija. Po 35

mesecih sledenja so zabeležili 2,3 % ponovitev bolezni v ingvinah. Ta rezultat je primerljiv s deležen ponovitve bolezni pri tistih, ki so jih operirali na klasičen način.

Na osnovi rezultatov GROINSS-V-1 študije so primerne bolnice za tehniko odstranitve primarnega tumorja na zunanem spolovilu z varnostnim robom in odstranitvijo varovalnih bezgavk tiste, pri katerih je tumor manjši od 4 cm s klinično negativnimi ingvinalnimi bezgavkami. Pri pozitivnih varovalnih bezgavkah sledi klasična ingvinofemoralna limfadenektomija.

Zasevki v ingvinalnih bezgavkah so najpomembnejši prognostični dejavnik pri raku zunanjega spolovila. Pri bolnicah z negativnimi bezgavkami je 5 – letno preživetje 70 – 93 %, pri tistih z metastatskimi bezgavkami pa le 25 – 41 %. Pooperativno obsevanje dokazano izboljša preživetje pri tistih z dvema ali več metastatskih bezgavk.

Pri bolnicah z lokalno napredovalo boleznijo je metoda izbora zdravljenja prav tako kirurgija, če operacija ni mogoča, pride v poštev kemoradioterapija.

Pri bolnicah z oddaljenimi zasevki pride v poštev sistemska zdravljenje, če to ni mogoče, je primerna le paliativna obravnava.

Do ponovitve bolezni pride v 80 % v prvih dveh letih po primarnem zdravljenju. Recidivni tumor lokalno odstranimo kirurško. Ponovitev bolezni v bezgavkah ali oddaljene zasevke je težje zdraviti. V prvem primeru poskusimo s kirurško odstranitvijo in obsevanjem. Oddaljene metastaze zdravimo sistemske, citostatik izbora je cisplatin,

vendar odgovor na zdravljenje pričakujemo le pri 30 % bolnic. Preživetje teh bolnic je slabo.

Rak zunanjega spolovila je redka bolezen, večjih randomiziranih študij je le malo. Zaželeno je, da te bolnice zdravimo centralizirano, kar zagotavlja pridobivanje izkušenj in tudi optimalno zdravljenje.

## **Literatura**

1. Alkatout I, Schubert M, Gerbrecht N Vulvar cancer: epidemiology, clinical presentation and management options. *Int J Wom Health*; 2015; 7: 304 – 13.
2. Canavan T, Cohen D, Vulvar cancer. *Am Fam Physician* 2001; 66: 1269 – 75.
3. Dellinger TH, Hakim AA, Lee SJ e tal. Surgical management of vulvar cancer. *J Natl Compr Canc Netw* 2017; 15: 121 – 8.
4. Woelber L, Kock L, Giesecking F e tal. Clinical management of primary vulvar cancer. *Eur J Canc* 2011; 47(15): 2315 – 21.
5. Kole M, Robison K. Sentinel lymph node evaluation in vulvar cancer: The new standard of care 2016; 3: 1 -3.

## Anatomski vidiki zunanjega spolovila

Darja Arko, Iztok Takač, Božena Pejković

---

Zunanji spolni organi ženske so: velike sramne ustnice (*labia majora pudendi*), male sramne ustnice (*labia minora pudendi*), preddvor nožnice (*vestibulum vaginae*) in erektilni organi. *Labia majora pudendi* sta kožni trikotni strukturi, med katerima se nahaja prostor, imenovan *rima pudendi*. Zunanja stran velikih sramnih ustnic je proti koži stegna omejena z globokim kožnim žlebom, *sulcus genitofemoralis*.

*Labia majora pudendi* sta spredaj in zadaj združeni s prečno položeno sprednjo in zadnjo kožno zvezo (*commissura labiorum anterior et posterior*), njuna baza, ki je zgoraj, se nadaljuje z nadsramjem (*mons pubis*). *Mons pubis* sestavlja podkožno maščobno tkivo pred pubično simfizo, bočno ga omejuje odgovarjajoča *plica inguinalis*. Koža nadsramja in sprednjih robov velikih sramnih ustnic je pokrita z dlačicami (*pubes*). *Labia minora pudendi* sta kožni gubi, manjši in tanjši kot *labia majora pudendi*. Njuna dolžina je okoli 3 cm, širina pa 1,5 cm. Na obeh koncih, sprednjem ali zgornjem in zadnjem ali spodnjem, sta *labia minora pudendi* združeni, prostor med njima pa je nožnični preddvor (*vestibulum vaginae*). Sprednja ali zgornja konca malih sramnih ustnic se nadaljujeta z dvema parnima kožnima gubama: lateralni gubi se na zgornji strani klitorisa združita v *preputium clitoridis*, medialni gubi pa na spodnji strani klitorisa tvorita *frenulum clitoridis*. Med velikimi in malimi sramnimi ustnicami se nahaja žleb, *sulcus nympholabialis*, med malimi sramnimi ustnicami in himnom



(*hymen*) ali njegovimi ostanki (*carunculae hymenales*) pa *sulcus nymphohymenalis*. Na sredini bočnega roba preddvora se odpira odgovarjajoča Bartholinijeva žleza. Pod sluznico bočnega roba preddvora je erektilno telo, *bulbus vestibuli*. *Gll. vestibulares minores* se nahajajo v sluznici preddvora nožnice, največ jih je okoli ustja Bartholinijevih žlez. Dve veliki skupini malih preddvornih žlez so uretralne Skeneove žleze (*gll. urethrales*). *Gll. urethrales* se odpirajo z obeh strani zunanjega ustja sečnice (*ostium urethrae externum*), njihova izvodila so Skeneovi parauretralni kanali, *ductus paraurethrales*. Preddvorne žleze vlažijo preddvor nožnice. Ščegetavček (*clitoris*) je neparni erektilni organ, ki se nahaja pred nožničnim preddvorom in pod pubično simfizo; sestoji iz dveh kavernoznih teles, desnega in levega (*corpus cavernosum clitoridis*). Kavernozni telesi ščegetavčka (*corpora cavernosa clitoridis*) sta obdani s fascijo (*fascia clitoridis*), spredaj sta združeni, zadaj pa razdeljeni na dva kraka (*crura clitoridis*), ki se priraščata vzdolž spodnjega roba kolčnice na odgovarjajočih delih sramnice (*os pubis*) in sednice (*os ischii*). Kraka ščegetavčka se spredaj, na spodnjem robu pubične simfize združita v telo ščegetavčka (*corpus clitoridis*), ki zavije navzdol in navzad oblikujoč koleno ščegetavčka, spredaj pa se konča kot 5–6 mm dolg *glans clitoridis*. Koleno ščegetavčka je povezano s sprednjo trebušno steno preko vezi, *lig. suspensorium clitoridis*, ki poteka od bele linije (*linea alba*) in sprednje strani pubične simfize do ščegetavčka. *Glans clitoridis* zgoraj pokriva *praeputium clitoridis*, ki ga tvorita *labia minora pudendi* s svojima lateralnima kožnima gubama, medialni kožni gubi malih sramnih ustnic pa na zadnji strani glansa tvorita *frenulum clitoridis*.

Vzdolž spodnje strani telesa (*corpus clitoridis*) poteka 2–3 cm dolg *sulcus urethralis clitoridis*, od zunanega ustja sečnice (*ostium urethrae externum*) do vezice ščegetavčka (*frenulum clitoridis*). Glavica nožničnega preddvora (*bulbus vestibuli*) je parno erektilno telo, ki se nahaja bočno od vhoda v nožnico (*ostium vaginae*), pokrito je s sluznico, ima obliko in velikost olive. Glavici preddvora sta visoki 3 cm, široki 1,5 cm, njuna debelina pa je okoli 1 cm; sestavljeni sta iz bogatih kavernoznih venskih pletežev (*plexus venosi cavernosi*). Glavici preddvora spodaj obkrožata Bartholinijevo žlezo, zgoraj pa se združita na spodnji strani klitorisa. Njuna globoka plast je tesno vezana na spodnjo stran urogenitalne diafragme, površinsko plast pokriva *m. bulbospongiosus* (*m. sphincter cunni*).

Zunanje spolne organe ženske ali vulvo (*pudendum femininum*) vaskularizirata: *a pudenda externa*, veja femoralne arterije (*a. femoralis*) s svojimi vejami - *rr. labiales anteriores* in *a. pudenda interna*, veja notranje iliakalne arterije (*a. iliaca interna*) s svojimi vejami - *rr. labiales posteriores* iz perinealne arterije (*a. perinealis*). Ščegetavček (*clitoris*) in glavico nožničnega preddvora (*bulbus vestibuli*) vaskularizirajo veje notranje pudendalne arterije (*a. pudenda interna*): *a. profunda clitoridis*, *a. dorsalis clitoridis* in *a. bulbi vestibuli*.

Vene se izlivajo v zunanje pudendalne vene (*vv. pudendae externae*), ki so pritoki femoralne vene (*v. femoralis*) in v perinealne vene (*vv. perineales*), ki so pritoki notranje pudendalne vene (*v. pudenda interna*). Vene klitorisa (*v. dorsalis clitoridis* in *vv. profundae clitoridis*) so pritoki vezikalnega pleteža (*plexus venosus vesicalis*).

Limfne žile se izlivajo v zgornje površinske dimeljske vozle (*nodi lymphatici inguinales superficiales*), iz ščegetavčka pa v globoke dimeljske in zunanje iliakalne vozle (*nodi lymphatici inguinales profundi* in *nodi lymphatici iliaci externi*).

Senzorično inervacijo izvajajo: *r. genitalis nervi genitofemoralis*, *nn. labiales anteriores nervi ilioinguinalis* in *nn. labiales posteriores nervorum perinei*; slednji so veje pudendalnega živca (*n. pudendus*). Vegetativno inervacijo kavernoznih teles in žlez zunanjih spolnih organov izvaja *plexus pelvinus*.

## Literatura

1. Kobe V, Dekleva A, Lenart IF, Širca A, Velepčič M. Anatomija, 1. del. Ljubljana: Medicinska fakulteta; 2003.
2. Kobe V, Dekleva A, Lenart IF, Širca A, Velepčič M. Anatomija, 4. del. Ljubljana: Medicinska fakulteta; 2003.
3. Feneis H, Dauber W: Pocket Atlas of Human Anatomy, 4<sup>th</sup> ed. Stuttgart, New York: Georg Thieme Verlag; 2000, p. 167–77.
4. Netter FH. Atlas anatomije človeka, 3. predelana izdaja, ured. in prevod Ravnik D. Ljubljana: Medicinska fakulteta; 2003.
5. Bošković M. Anatomija človeka. 11. izd. Beograd–Zagreb: Medicinska knjiga; 1977:275–87.
6. Carlson BM Patten's Foundations of Embryology. 5<sup>th</sup> ed., New York: McGraw – Hill Inc; 1988:56–61, 547–85.
7. Draganić V, Jeličić N, Djordjević Lj, Radonjić V, Pejković B. Anatomija človeka. Priručnik za praktičnu nastavu za studente medicine. 4. izd. Beograd: Savremena administracija; 2012: 257–91.
8. Hollinshead WH. Anatomy for Surgeons. Vol. II The Thorax, Abdomen and Pelvis. New York: Harper & Row; 1972:676–765.

9. Kališnik M. Oris histologije z embriologijo. 4. izd. Ljubljana: Medicinska fakulteta; 2003:335–63.
10. Lippert H, Pabst R. Arterial Variations in Man. Muenchen: JF Bergmann Verlag; 1985:54–9.
11. Pejković B, Jesenšek M. / Pejković B. Ductio per terminologiam anatomicam. Vodnik skozi anatomsko terminologijo./ Vodič kroz anatomsku terminologiju. Maribor: Medicinska fakulteta; 2013:15-190, 15-182.
12. Stanadring S. Gray's Anatomy, 39<sup>th</sup> ed. London: Elsevier Churchill Livingstone; 2005:1321–95.
13. Šljivić BM. Sistematska i topografska anatomija - abdomen i karlica. 2. izd. Beograd: Naučna knjiga; 1976:139–235, 275–89.
14. Williams PL, Warwick R. Gray' s Anatomy, 36<sup>th</sup> ed., London: Churchill Livingstone; 1980:210–22, 1423–37.
15. Gošnak Dahmane R, Filipović U, Hribernik M. Anatomija ženske medenice in ženskega spolovila. V: Takač I, Geršak K (ur.). Ginekologija in perinatologija. Maribor: Medicinska fakulteta, 2016:1–13.

# **Simptomi, klinična slika in ginekološki pregled pri raku zunanjega spolovila - pogled ambulantnega ginekologa**

**Tinkara Srnovršnik**

---

## **Uvod**

Rak zunanjega spolovila je redek in zajema okoli 5 % vseh ginekoloških malignomov. Najpogostejši je ploščatocelični karcinom (90 % vseh), ostali so redkejši. Pogosteje se pojavlja pri starejših ženskah, zlasti med 65. in 75. letom, v približno 15 % pa se lahko pojavi tudi pri ženskah, mlajših od 40 let. Pri mlajših ženskah je pogosto povezan z okužbo s HPV (zlasti visokorizičnima podtipoma 16 in 18), anamnezo kondilomov in spolno prenosljivih okužb, kajenjem in nižjim socialno-ekonomskim statusom, pri starejših pa je pogostejši pri že potrjenem lichen sclerosusu ter v povezavi z debelostjo, sladkorno boleznijo in povišanim krvnim tlakom. V pomenopavzi lahko obstaja vzročna povezava med rakom zunanjega spolovila in nizkimi vrednostmi estrogena in/ali atrofijo tkiv.

## **Simptomi in klinična slika**

Najpogostejši simptomi pri raku zunanjega spolovila so:

- srbečica
- zbadanje
- žareč/pekoč občutek v predelu zunanjega spolovila
- pekoča bolečina pri uriniranju

Najpogostejši znak raka na zunanjem spolovilu je tipen tumor na prizadetem mestu, lahko pa se kaže tudi kot:

- razjeda na spolovilu
- spremembe, podobne bradavicam ali cvetačasta rašča
- zadebeljene, pordele ali hipo- oz. hiperpigmentirane lezije
- krvavitev in/ali smrdeč izcedek

## **Ginekološki pregled**

Po nekaterih raziskavah je simptomatskih zgolj 60 % raka na zunanjem spolovilu, v ostalih primerih ga odkrijemo le s kliničnim pregledom. Povprečna starost bolnice z rakom na zunanjem spolovilu v ginekološki ambulanti je 70 let. Diagnozo pogosto postavimo pozno, saj bolnice svoje težave pripisujejo starosti, zato več mesecev ali celo let odlašajo z ginekološkim pregledom. Do zamika pri postavitvi diagnoze lahko pride tudi zaradi vztrajanja pri medikamentoznem zdravljenju (pogosto s kortikosteroidi lokalno) kljub novo nastalim vidnim spremembam na zunanjem spolovilu in pozne biopsije le-teh.

Rak zunanjega spolovila se lahko razvije kjerkoli na sramnih ustnicah; v 50 % primerov se pojavi na velikih sramnih ustnicah, lahko pa tudi na malih sramnih ustnicah, klitorisu ali presredku. Če je že prišlo do razsoja po limfnih poteh, so pri pregledu lahko tipne povečane dimeljske bezgavke. Tumorske spremembe lahko vraščajo tudi v nožnico ali sečnico.

V ginekološki ambulanti rak zunanjega spolovila največkrat odkrijemo takrat, ko pri inspekciji na spolovilu opazimo tumorsko spremembo ali razjedo, ki je pogosto pekoča. Anamnestično je pogosto

prisotno dolgotrajno srbenje. Če je tumor že napredoval, sta lahko prisotni še krvavitev in smrdeč izcedek. Bolnico je potrebno napotiti na biopsijo in histološko potrditev in nato na nadaljnjo obravnavo v ustrezno ustanovo.

## **Zaključek**

Rak zunanlega spolovila je redek in pogostejši pri starejših ženskah, največ jih zboli po 70. letu starosti. V ginekološki ambulanti diagnozo največkrat postavimo z odkritjem tumorske spremembe ali razjede na spolovilu, v anamnezi pa bolnice pogosto navajajo dolgotrajno srbenje. Takšna bolnica zahteva nadaljnjo diagnostično obravnavo, ki se začne z biopsijo spremembe.

## **Literatura**

1. Alkatout I, Schubert M, Garbrecht N et al. Vulvar cancer: epidemiology, clinical presentation, and management options. *International Journal of Women's Health* 2015;7 305–313.
2. Buchanan TR, Graybill WS, Pierce JY. Morbidity and mortality of vulvar and vaginal cancers: Impact of 2-, 4-, and 9-valent HPV vaccines. *Hum Vaccin Immunother*. 2016;12(6):1352-6.
3. **Creasman WT**, Buchanan TR. Malignant vulvar lesions [Internet]. Dosegljivo s spletne strani: <http://emedicine.medscape.com/article/264898-overview>.
4. Takač I, Geršak K, ur. Ginekologija in perinatologija. 1. izd. Maribor: Medicinska fakulteta, 2016.

# **Napredni diagnostični postopki in postavitve diagnoze raka zunanjega spolovila**

**Maja Pakiž**

---

Postavitve diagnoze raka zunanjega spolovila temelji na natančnem pregledu zunanjega spolovila z biopsijo ter dokončnim patohistološkim pregledom.

Obravnava bolnice se začne z natančno anamnezo, ki naj bo usmerjena ne samo v simptome in dejavnike tveganja, temveč tudi v pridružene bolezni ter stanja, ki vplivajo na prenosljivost specifičnega onkološkega zdravljenja. Največ zbolelih v Sloveniji je ob postavitvi diagnoze starih 80 let ali več. Visoka starost je povezana z večjo verjetnostjo pridruženih bolezni in slabšim splošnim stanjem. Vse to lahko vpliva na pojavnost zapletov kirurškega, radioterapevtskega in sistemskega zdravljenja.

Pregled zunanjega spolovila je nujni del postavitve diagnoze. Pomemben je natančen opis sumljivih sprememb, njihova velikost, število, položaj (centralni, periferni del zunanjega spolovila, prehajanje preko mediane linije, oddaljenost od mediane linije), premakljivost, palpatorna ocena infiltracije globljih struktur, zajetost sosednjih organov (sečnica, zadnjik, sečni mehur, danka) ter ocena možne ekscizije z makroskopskim varnostnim robom. Bimanualni in rektalni pregled sta potrebna za oceno prehajanja tumorja v nožnico in danko. Pregled naj zajema tudi kolposkopski pregled nožnice in materničnega vratu, saj se HPV DNA pojavlja v 86 % predrakavih sprememb zunanjega spolovila



in v 28,6 % rakov zunanjega spolovila. Pomembna sta pregled ingvinalne lože z oceno velikosti, premakljivosti, konsistence bezgavk in kože nad mestom ingvinalnih bezgavk ter palpacija supraklavikularnih bezgavk.

Pri bolnicah, pri katerih je prisoten sum na maligno bolezen zunanjega spolovila ob že prej prisotni patologiji (atrofični sklerozni lihen, patološki citološki bris zunanjega spolovila), svetujemo vulvoskopijo. Le ta predstavlja pregled zunanjega spolovila z uporabo povečave (običajno najmanjša povečava na kolposkopu z belo svetlobo). Pregled mora biti sistematičen in zajeti celotno zunanje spolovilo. Uporaba 3 do 5 % očetne kisline, prilagodimo pretežno poroženevajočemu epitelu, kar pomeni, da uporabimo obilno količino na zložencu in počakamo vsaj 5 minut, preden začnemo pregledovati spolovilo. Uporaba očetne kisline je sicer na zunanjem spolovilu nizko specifična, saj je očetno bel epitel značilen za vse HPV spremembe na spolovilu (3).

Postavitev diagnoze je histološka po ciljani biopsiji. Pomembno je, da vzorec odvezamemo tam, kjer je tkivo vitalno. V sredini sprememb, ki so v obliki razjed, mehurčkov, ob atrofiji in brazgotinah, se pogosto nahaja nekroza, granulacijsko tkivo, fibrin, vnetje. Takšen vzorec ni primeren, zato svetujemo odvzem biopsije blizu roba. S tem zajamemo tudi vitalen površinski epitelij. Velikost bioptičnega materiala naj bo vsaj 4 mm. Pred biopsijo poskrbimo za lokalna analgezija.

Postavitev stadija bolezn je klinična in kirurška. Poleg natančnega pregleda in palpacije zunanjega spolovila ter ingvinalnih lož, svetujemo še slikovno in/ali kirurško (z limfadenektomijo oziroma

biopsijo varovalne bezgavke) oceno zajetosti ingvinalnih bezgavk, ter izključitev prisotnosti oddaljenih zasevkov. Pri tumorjih, manjših od 4 cm, rutinske slikovne diagnostike z namenom iskanja oddaljenih zasevkov ne svetujemo, odločitev o slikovnih preiskavah je povezana z morebitnimi simptomi in znaki, ki jih nakazujejo. Pri tumorjih, večjih od 4 cm, svetujemo MRI za oceno lokalnega statusa in operabilnosti, za oceno prisotnosti zasevkov CT trebušne in prsne votline ali PET CT.

Oceno zajetosti bezgavk lahko opravimo z UZ pregledom ingvinalnih lož. Občutljivost in specifičnost UZ preiskave bezgavk pri raku zunanjega spolovila sta po nekaterih podatkih 76.3 % in 91.3 %, s pozitivno in negativno napovedno vrednostjo 82.9 % in 87.5 %. Ob sumu na zajetost bezgavk po slikovni diagnostiki lahko opravimo biopsijo s tanko ali debeloigelno metodo. UZ vodena tankoigelna biopsija omogoča citološki pregled bezgavke in ima ocenjeno občutljivost, specifičnost, negativno in pozitivno napovedno vrednost 80 %, 100 %, 93 % in 100 %, ter je po nekaterih objavah v teh lastnostih boljša od CT ocene ingvinalnih bezgavk. UZ vodena debeloigelna biopsija omogoča histološki pregled tkiva, podatkov o uspešnosti te metode za bolnice z rakom zunanjega spolovila v literaturi ni, čeprav se debeloigelna biopsija ingvinalnih bezgavk uporablja v vsakdanji praksi pri drugih tumorjih bezgavk. UZ pregled ingvinalnih bezgavk z UZ vodeno tanko- ali debeloigelno biopsijo je razmeroma enostavna, dostopna in poceni preiskava, ki jo lahko opravimo ambulantno. Predoperativna ocena zajetosti ingvinalnih bezgavk vpliva na odločitev o kirurškem pristopu (SNB, odstranitev samo prizadetih bezgavk, celotna ingvinofemoralna limfadenektomija).

Sodobna postavitev diagnoze raka zunanjega spolovila temelji na biopsiji in histološkem pregledu. Postavitev stadija je klinična in kirurška. Pred odločitvijo o vrsti operativnega posega, predvsem o pristopu k oceni zajetosti ingvinalnih bezgavk, pa predstavlja ultrazvočni pregled z UZ vodeno biopsijo enostavno, dostopno, poceni preiskavo z odlično občutljivostjo in specifičnostjo. Preostale slikovne preiskave opravimo glede na značilnosti tumorja oziroma simptome in znake, ki kažejo na verjetnost oddaljenih zasevkov.

## Literatura

1. De Sanjose S, Alemany L, Ordi J, et al. Worldwide human papillomavirus genotype attribution in over 2000 cases of intraepithelial and invasive lesions of the vulva. *Eur J Cancer* 2013; 49(16):3450–61.
2. Berek JS, Karam A. Vulvar cancer: Epidemiology, diagnosis, histopathology, and treatment of rare histologies. Dosegljivo na: [www.uptodate.com](http://www.uptodate.com) (Accessed on August 2, 2017).
3. Haefner KH, Mayeaux JE. Vulvar Abnormalities. V: Mayeaux EJ, Cox T. *Modern Colposcopy Textbook & Atlas*. Philadelphia, PA: Lippincott Williams & Wilkins; 2012:432–71. Dosegljivo na: [www.uptodate.com](http://www.uptodate.com) (Accessed on August 2, 2017).
4. Karam A, Berek JS, Russo LA. Squamous cell carcinoma of the vulva: Staging and surgical treatment. Dosegljivo na: [www.uptodate.com](http://www.uptodate.com) (Accessed on August 2, 2017).
5. de Gregorino N, Ebner F, Schwentner L, Friedl TW, Deniz M, Lato K, et al. The role of preoperative ultrasound evaluation of inguinal lymph nodes in patients with vulvar malignancies. *Gynecol Oncol* 2013; 131(1):113–7.
6. Land R, Herod J, Moskovic E, King M, Sohaib SA, Trott P, et al. Routine computerized tomography scanning, groin ultrasound with or without fine needle

aspiration cytology in the surgical management of primary squamous cell carcinoma of the vulva. *Int J Gynecol Cancer* 2006; 16(1):312–7.

7. Hall TB, Barton DP, Trott PA, Nasiri N, Shepherd JH, Thomas JM, et al. The role of ultrasound-guided cytology of groin lymph nodes in the management of squamous cell carcinoma of the vulva: 5-year experience in 44 patients. *Clin Radiol* 2003; 58(5):367–71.

# Slikovna diagnostika raka zunanjega spolovila

Maja Marolt Mušič

---

Globina invazije in prizadetost regionalnih bezgavk sta poleg patohistoloških značilnosti tumorja najbolj pomembna prognostična dejavnika pri bolnicah z rakom zunanjega spolovila.

MR preiskava je po literaturi najbolj primerna radiološka metoda za predoperativno oceno globine invazije tumorja in vraščanja v sosednje strukture. Preiskava ni primerna za oceno manjših in površinsko ležečih tumorjev. Na podlagi pridobljenih podatkov lažje načrtujemo operativen poseg ali se odločimo za drugo vrsto zdravljenja.

Preiskavo z MR izvajamo s površinsko tuljavo, z majhnim preiskovalnim poljem, velikosti 20 – 25 cm, z rezi debeline < 4 mm. Pred preiskavo v nožnico apliciramo UZ gel za lažjo oceno infiltracije v steno nožnice. Uporaba i.v. kontrastnega sredstva ne izboljša diagnostične vrednosti preiskave.

Tumorski signal je na T2 poudarjenih sekvencah običajno hiperintenziven. Na difuzijskem slikanju je v področju tumorja vidno področje restrikcije difuzije, ki nam dodatno pomaga opredeliti globino invazije in obseg patoloških sprememb.

Pred načrtovanjem zdravljenja je treba oceniti morebitno prizadetost bezgavk. Glede na zadnja ESGO priporočila lahko centri uporabljajo različne diagnostične metode: UZ, MR ali PET/CT.

UZ preiskava je primerna za oceno ingvinalnih, povrhnje ležečih bezgavk. Patološko spremenjene bezgavke imajo spremenjeno razmerje

med dolžino in širino bezgavke – so okrogle in imajo neenakomerno zadebeljeno skorjo, ali le-ta ni več vidna. Najbolj zanesljiv znak maligne infiltracije je periferna prekrvavitev bezgavke in centralna nekroza. Večjo specifičnost dobimo s tanko-igelno biopsijo sumljivih bezgavk, kjer na podlagi citološke analize potrdimo maligno infiltracijo. Za oceno globlje ležečih bezgavk v medenici opravimo MR preiskavo medenice ali PET/CT. Občutljivost MR preiskave je 86 %, specifičnost pa 87 %, občutljivost PET/CT preiskave pa 80 %, s specifičnostjo 90 %. Analogno glede na druge maligne bolezni, kot npr. pri raku danke ali raku materničnega vratu ocenjujemo bezgavke v medenici na podlagi njihovega izgleda, manj velikosti. Patološko spremenjene bezgavke so večinoma okrogle oblike, imajo nehomogen signal znotraj bezgavke, nimajo ohranjene skorje in/ali ni ohranjene razmejitev med bezgavko in okolico, kar pomeni že preraščanje tumorja preko kapsule. S PET/CT preiskavo pridobimo podatke o lokalnem obsegu tumorja, kot tudi o oddaljenih zasevkih. V primeru suma na oddaljene zasevke je potrebno pri bolnicah opraviti CT preiskavo prsnega koša in trebuha.

## **Literatura**

1. Sohaib SA, Richards PS, Ind T, Jeyarajah AR, Shepherd JH, Jacobs IJ, et al. MR imaging of carcinoma of the vulva. *AJR Am J Roentgenol.* 2002;178(2):373-7.
2. Oonk MHM, Planchamp F, Baldwin P, Bidzinski M, Brannstrom M, Landoni F, et al. European Society of Gynaecological Oncology Guidelines for the Management of Patients With Vulvar Cancer. *Int J Gynecol Cancer.* 2017;27(4):832-7.

3. Cohn D.E, Dehdashti F., Gibb R.K., et al. Prospective evaluation of positron emission tomography for the detection of groin node metastases from vulvar cancer. *Gynecol Oncol*, 2002; 85(1):179-84.

# **Benigne in preinvazivne spremembe zunanjega spolovila**

**Andreja Gornjec**

---

## **Uvod**

Zunanje spolovilo je področje, na katerem lahko nastanejo bolezenske spremembe v sklopu številnih lokalnih in sistemskih bolezni. Prisotne so lahko različne okužbe, vnetna stanja in dermatoze, ki se pojavljajo tudi na koži drugod po telesu. Pojavljajo se tudi predrakave in rakave spremembe. Osredotočili smo se na neoplastične preinvazivne epitelne spremembe.

## **Ploščatocelične epitelne preinvazivne neoplastične spremembe**

Poimenovanje in razvrstitev sprememb na zunanjem spolovilu po skupinah bolezni se je s časom spreminjala. Po klasifikaciji iz leta 2015 je v veljavi nova terminologija. Namesto VIN (vulvarna intraepitelna neoplazija) 1,2 in 3, ploščatocelične lezije zunanjega spolovila delimo na: ploščatocelično intraepitelijsko lezijo zunanjega spolovila nizke stopnje (PIL-NS ali low grade squamous intraepithelial lesion - LGSIL), ploščatocelično intraepitelijsko lezijo zunanjega spolovila visoke stopnje (PIL-VS ali high grade intraepithelial lesion - HGSIL) ter na diferenciran VIN (dVIN). Incidenca epitelnih neneoplastičnih in neoplastičnih lezij vulve se je v zadnjih 30 letih zvišala. Klinična slika je pri ploščatoceličnih neneoplastičnih in neoplastičnih spremembah lahko zelo podobna. Bolnice so lahko asimptomatske. Najpogosteje se pojavlja občutek srbenja, skupaj s pekočo bolečino ali brez nje ter nastanek lezije.



Lezije so lahko belkaste levkoplakije različne debeline, lahko so eritematozne makule ali papule, lahko debelejši plaki dvignjeni nad nivo kože. Lezije so lahko ulcerirane.

### **VIN, klasični tip (usual - uVIN)**

Klasični tip VIN se pojavlja pri mlajših ženskah, starih od 30 do 50 let. Dejavniki tveganja so kajenje, število spolnih partnerjev in imunosupresija. HPV pozitivnost je prisotna v več kot 80 %. HPV 16 je najpogostejši tip, sledijo mu HPV 33, 18 in 45. Prvi trije sodijo med visoko tvegane HPV in so povezani z VIN 3. Pri več kot 90 % PIL-NS pa se pojavljata nizko rizična HPV 6 in 11. Verjetnost, da VIN 3 napreduje v ploščatocelični rak je 9-16 %. 20 % ploščatoceličnih rakov zunanega spolovila je povezanih s PIL VS.

Histološka slika je podobna spremembam na materničnem vratu in drugim s HPV povzročenim lezijam. Take spremembe lahko zajemajo samo del ali celotno debelino epitelija. Debelina zajetosti epitelija z omenjenimi spremembami razdeli VIN na PIL-NS (VIN 1) in PIL-VS (VIN 2 in 3).

### **VIN, diferenciran tip (dVIN)**

Diferenciran tip VIN se značilno pojavlja pri ženskah starih od 60 do 80 let, lahko pa se pojavi tudi pri mlajših. dVIN pogosto nastane v povezavi z lichen sclerosus, ploščatocelično hiperplazijo in kroničnimi vnetnimi dermatozami. Nastane unicentrično in unifokalno. Lezije izgledajo kot belo-siva področja z neravno površino, zadebeljenimi belkastimi plaki ali noduli nad nivojem kože. dVIN pogosteje in hitreje

napreduje v invazivno bolezen kot uVIN (22,8 meseca proti 41,4 meseca). Pri 80 % ploščatoceličnega raka zunanjega spolovila je kot predrakava sprememba prisoten dVIN.

**Tabela 1. Primerjava kliničnih in patoloških značilnosti klasičnega in diferenciranega VINA**

	Klasični, usual (nediferenciran, Bowenoidni, kondilomatoidni, bazaloidni) VIN	Diferenciran (simplex) VIN
Prevalenca	Bolj pogost (95 %)	Manj pogost (5 %)
Starost	Mlajše ženske (30-50 let)	Starejše ženske (60-80 let)
Porazdelitev	Pogosto multifokalno	Unifokalno pogosteje
Povezanost z multifokalno neoplazijo MV in nožnice	Pogosta	Redka
Povezanost s HPV	Da	Ne
Povezanost z vulvarno distrofijo	Ne	Pogosta
Verjetnost napredovanja v SCC	9-16 %	Visoka verjetnost – 35 %
Imunohistokemija	P16 pozitiven, p53 divji tip, MIB1 poz. cela debelina epitelija	P16 neg., p53 poz. ali p53 neg., MIB1 samo v bazalnem sloju

Metode zdravljenja so različne. Najpogostejša je lokalna ekscizija. Možno je tudi lokalno zdravljenje z imikvimodom, 5-

fluorouracilom, fotodinamično zdravljenje, krioterapija ter laserska ablacija. Bolnice po zdravljenju spremljamo prvi dve leti na pol leta, nato, če je stanje stabilno, na eno leto.

## **Ne-ploščatocelične epitelne preinvazivne neoplastične spremembe**

### **Melanom in situ**

V področju zunanjega spolovila ugotovimo 5 % vseh melanomov. Najpogosteje so to površinsko ležeče lezije s površinsko rastjo v 60-70 %. Po več letih pride do napredovanja v invazivno obliko z vertikalno rastjo. Najpogosteje se pojavljajo na koži, ki ni poraščena, to je na malih labijah, na ščegetavčku, ob vhodu v nožnico ter ob izstopišču sečnice. Zdravljenje je kirurško po veljavnih smernicah za maligni melanom.

### **Pagetova bolezen**

Pagetova bolezen zunanjega spolovila je redka in zajema manj kot 5 % vseh rakavih boleznih zunanjega spolovila. Povprečna starost ob pojavu bolezni je 63 let (razpon od 38 do 86). V 25 - 50 % sočasno odkrijemo rak v področju zunanjega spolovila, dojke, anogenitalnega področja ali mehurja. V 4 % se sočasno pojavi žlezni rak zunanjega spolovila, v 12 % ob in situ Pagetovi bolezni odkrijemo tudi invazivna komponenta. Histološko izgleda enako kot Pagetova bolezen dojke.

Klinično bolnice občutijo srbenje in pekoče bolečine, ki trajajo več let. Pagetova bolezen se najpogosteje pojavlja na velikih labijah,

lahko pa tudi na perineju in perianalno. Vidne so ulcerativne eritematozne ekcematoidne lezije, ki se večajo. Prisotna je lahko hiperkeratoza, ki se izmenjuje z eritematoznimi rdečimi področji. Lezije so lahko multiple. Zdravljenje je kirurško, z večjim varnostnim robom. Bolezen se pogosto ponovi. Ob postavitvi diagnoze je treba narediti še mamografijo, cisto- in rekto-skopijo.

## Literatura

1. Bornstein J, Bogliatto F, Haefner HK, Stockdale CK, Preti M, Bohl TG, et al. The 2015 International Society for the Study of Vulvovaginal Disease (ISSVD) Terminology of Vulvar Squamous Intraepithelial Lesions. *Obstet Gynecol.* 2016 Feb;127(2):264–8.
2. Hausen H. Papillomaviruses in the causation of human cancers — a brief historical account. *Virology* [Internet]. 2009;384(2):260–5. Available from: <http://dx.doi.org/10.1016/j.virol.2008.11.046>
3. Oang LIENNH, Ark KAYJP, Oslow ROAS, Urali RAM. Squamous precursor lesions of the vulva: current classification and diagnostic challenges. 2016;48(June):291–302.
4. Yang B, Hart WR. Vulvar intraepithelial neoplasia of the simplex (differentiated) type: a clinicopathologic study including analysis of HPV and p53 expression. *Am J Surg Pathol.* 2000 Mar;24(3):429–41.
5. Kesic V. Colposcopy of the vulva, perineum and anal canal. 1. Boesze P, Luesley DM, editors. Budapest: CRC Press; 2004. 224 p.
6. Health B, Trust SC, Ireland N. Premalignant lesions of the lower female genital tract : cervix , vagina and vulva. 2013;45(April):214–28.

# Histopatologija raka zunanjega spolovila

Barbara Gazić

---

WHO klasifikacija deli tumorje zunanjega spolovila na epitelijske tumorje, nevro-ektodermalne tumorje, mezenhimske tumorje, melanocitne tumorje, germinativne tumorje, limfoidne tumorje in sekundarne tumorje. Maligni tumorji zunanjega spolovila tvorijo približno 4 % ginekoloških rakov. Več kot 85 % vseh malignih tumorjev vulve so ploščatocelični karcinomi oz. njihove predstopnje. V skupino epitelijskih tumorjev poleg ploščatoceličnega karcinoma in njegovih predstopenj uvrščamo tudi benigne ploščatocelične lezije, bazalno celični karcinom, žlezne benigne in maligne tumorje in nevroendokrine tumorje, ki pa so, podobno kot maligni melanom, mezenhimski tumorji in tumorji drugih skupin, mnogo redkejši od ploščatoceličnega karcinoma.

## Ploščatocelični tumorji in njihove predstopnje

Patogeneza ploščatoceličnega karcinoma zunanjega spolovila lahko poteka po dveh različnih poteh. Prva je posledica okužbe s humanim papiloma virusom (HPV) in ploščatocelično/skvamozno intraepitelijsko lezijo (PIL/SIL) praviloma visoke in le redko nizke stopnje malignosti (PIL- VS/HSIL oz. PIL-NS/LSIL). Spremembe so običajno multifokalne, pogostejše pri mlajših ženskah. Druga pot vključuje diferencirano vulvarno intraepitelijsko neoplazijo (diferencirani VIN). Diferencirani VIN ni povezan z okužbo s HPV,

temveč s sklerotičnim ali ploščatim 'lišajem' ('lichen sclerosus' oz. 'lichen planus'). Invazivni karcinom se običajno razvije pri starejših ženskah. Možno je tudi prepletanje obeh patogenetskih poti.

Predstopnje ploščatoceličnega karcinoma zunanjšega spolovila so torej PIL/SIL nizke stopnje malignosti (zelo redko), PIL/SIL visoke stopnje malignosti in diferencirani tip vulvarne intraepitelijske neoplazije. **PIL nizke stopnje malignosti / 'LSIL'** (sinonimi iz prejšnjih klasifikacij so klasični VIN1, blaga ploščatocelična displazija, ploščati kondilom) je intraepitelijska ploščatocelična lezija, ki je posledica produktivne okužbe s HPV. Izraz 'low grade' oz. nizka stopnja malignosti se v tem primeru nanaša na nizko tveganje za progres v invazivni karcinom. Najpogostejši je v reproduktivnem obdobju žensk. Povezan je z okužbo z nizko in/ali visokorizičnimi humanimi papiloma virusi (HPV-LR, HPV-HR). Značilne histološke spremembe so hiperplazija ploščatega epitelija, blaga jedrna atipija parabazalnih celic, parakeratoza in hiperkeratoza, običajno je prisotna tudi koilocitoza (slika 1). Tveganje za progres v invazivni karcinom je zelo nizko in večina lezij spontano regredira. **PIL visoke stopnje malignosti / 'HSIL'** (sinonimi iz prejšnjih klasifikacij so klasični VIN2 ali VIN3, Bowenoidni VIN, zmerna ali huda ploščatocelična displazija, karcinom in situ) je intraepitelijska ploščatocelična lezija z visokim tveganjem za progres v invazivni karcinom, če je pravočasno ne zdravimo. Povezan je z okužbo z visoko rizičnimi humanimi papiloma virusi (HPV-HR), najpogosteje s HPV 16 in redkeje s HPV 18. Pogosto je multifokalen in se lahko pojavi skupaj z bradavicami zunanjšega spolovila ter cervikalno, vaginalno in/ali analno ploščatocelično intraepitelijsko lezijo. Pogostejši

je pri mlajših/premenopavznih ženskah. Histološko ga tvori gostocelična populacija nediferenciranih celic z visokim jedrno-citoplazmatskim razmerjem, s pridruženo akantozo, parakeratozo in hiperkeratozo, lahko so prisotni koilociti (slika 2). Imunohistokemična reakcija na p16 je difuzno močno pozitivna, reakcija na p53 pa negativna. Približno 15 % lezij se ponovi kljub popolni kirurški odstranitvi, če spremembe segajo v robove, pa se lezija ponovi v kar polovici primerov. **Diferencirani tip vulvarne intraepitelijske neoplazije** (diferencirani VIN) je HPV-negativna intraepitelijska ploščatocelična proliferacija z atipijo celic bazalnega sloja in patološko diferenciacijo keratinocitov (sinonima iz prejšnjih klasifikacij sta VIN-simplex in karcinom in situ 'simplex type'). Diferencirani VIN ni povezan s HPV okužbo, temveč pogosto vznikne v področju sklerotičnega ali ploščatega lišaja/ 'lihna' ('lichen sclerosus' oz. 'lichen planus'). Pogostejši je pri starejših ženskah. Verjetnost za progres v invazivni karcinom se povečuje s starostjo oz. trajanjem kroničnih kožnih vnetnih bolezni v anogenitalnem področju. Diferencirani VIN redko diagnosticiramo kot samostojno lezijo zunanjega spolovila. Običajno je pridružen invazivnemu ploščatoceličnemu karcinomu zunanjega spolovila, največkrat ob robu začetne invazije v stromo. Morfološke spremembe so lahko zelo subtilne, značilne pa so atipije celic bazalnega sloja s hiperkromazijo jeder, prominentnimi nukleoli in atipičnimi mitozami in epidermalni podaljški (rete ridges), ki segajo globoko v dermis in lahko med seboj anastomozirajo (slika 3). Poroženevanje je ohranjeno, prisotni pa sta diskeratoza in hiperkeratoza. Imunohistokemična reakcija na p16 je negativna. Čeprav je imunohistokemična reakcija na p53 lahko pozitivna, pa v diagnostiki

diferenciranega tipa VIN načeloma ni uporabna. V nekaterih primerih so z molekularnimi preiskavami potrdili mutacijo *p53*.

**Ploščatocelični/skvamozni karcinom** zunanlega spolovila je invazivni epiteljski tumor, ki ga tvorijo različno diferencirane ploščate celice. Je najpogostejši malignen tumor vulve, njegova incidenca pa narašča s starostjo. Del karcinomov zunanlega spolovila je povezanih z okužbo z visoko rizičnimi HPV, kajenjem in PIL visoke stopnje (HSIL), del karcinomov vulve pa s kroničnimi vnetnimi spremembami kože vulve (lichen sclerosus, lichen planus) in diferencirano obliko VIN, ki praviloma ni posledica z okužbe s HPV. HPV pozitivni karcinomi so običajno bazaloidnega tipa. Tvorijo jih kohezivni skupki nezrelih epiteljskih celic, ki morfološko spominjajo na HSIL. Za bradavičaste ('warty/condylomatous') tumorje so značilne izrazite atipije celic povrhnjega sloja, podobne spremembam ob okužbi s HPV, lahko je prisotno tudi poroženevanje. V večini primerov sta reakciji na HPV-16 in p16 pozitivni. Poroženevajoči karcinomi so večinoma dobro diferencirani in citološke atipije povrhnjega sloja so minimalne. Običajno so HPV in p16 negativni, v okolici karcinoma pa je na koži zunanlega spolovila lahko prisoten diferencirani tip VIN, neredko tudi lichen sclerosus ali lichen planus. Verukozni karcinom je povsem diferenciran, neenakomerno poroženevajoč ploščatocelični tumor, ki raste ekspanzivno in infiltrira stromo v obliki širokih betičastih poganjkov. Atipija celic je minimalna, citoplazma obilna in izrazito eozinofilna. Reakciji na p16 in p53 sta negativni. Tveganje za ponovitev bolezni je odvisno od velikosti tumorja, multifokalnosti, prisotnosti HSIL in statusa ekscizijskih robov. Najpomembnejši napovedni dejavnik



prizadetosti regionalnih bezgavk je globina invazije, status bezgavk pa je najpomembnejši napovedni dejavnik poteka bolezni.

**Bazalnocelični karcinom** zunanjšega spolovila je infiltrativen tumor, ki ga tvorijo celice podobne celicam bazalnega sloja epidermisa, z značilnim palisadenjem na robu lezije. Ploščatocelična diferenciacija je lahko prisotna, običajno v centru gnezd tumorskih celic. Bazalnocelični karcinom moramo razlikovati od bazaloidnega tipa skvamoznega karcinoma. Tumor običajno raste počasi in le redko zaseva v področne bezgavke.

## Žlezni tumorji

**Pagetova bolezen** (Paget disease) je intraepitelijska neoplazma zunanjšega spolovila, z apokrinim ali ekrinim žlezam podobnimi lastnostmi. Histološko so zanjo značilne velike celice z obilno citoplazmo, ki jih imenujemo Pagetove celice. Vznikne iz pluripotentnih zarodnih celic epidermisa. Invazija v dermis in globina invazije sta napovedna dejavnika prizadetosti regionalnih bezgavk. Pagetova bolezen pa je lahko tudi posledica neposrednega širjenja adenokarcinoma kožnih adneksov, anorektuma ali urotelijskega karcinoma v epidermis kože zunanjšega spolovila. Pomembno je, da Pagetovo bolezen prepoznamo, pomislimo na možnost širjenja karcinoma iz okolice in da jo razlikujemo od malignega melanoma in situ, ki ji je morfološko lahko zelo podoben.

Drugi žlezni tumorji zunanjšega spolovila, tako benigni kot maligni, so zelo redki in lahko vzniknejo v Bartolinovih ali drugih specializiranih anogenitalnih žlezah ('mammary-like glands', 'periurethral glands of Skene'), in žlezah znojnicah (ekrini karcinomi).

## **Melanocitni tumorji**

**Maligni melanom** je malignen tumor, ki vznikne iz melanocitov v epidermisu. Zunanje spolovilo je najpogostejše mesto melanoma ženskega genitalnega trakta, maligni melanom pa je druga najpogostejša maligna neoplazma zunanjega spolovila. Približno 3 % vseh melanomov pri ženskah vznikne v genitalnem traktu, melanom pa predstavlja 5-10 % vseh malignomov zunanjega spolovila. Večina melanomov kože je posledica izpostavljenosti UV žarkom, melanom zunanjega spolovila pa vznikne po drugi, od UV žarkov neodvisni poti. Histološko so melanomi lahko vretenastocelični ali epiteloidnocelični. Tumorske celice imajo praviloma velika jedra in številne prominentne nukleole. V posameznih celicah je v citoplazmi lahko prisoten prašnat melaninski pigment. Standardiziran histološki izvid za maligni melanom zunanjega spolovila ali nožnice mora biti enak izvidu za maligni melanom kože na drugih lokacijah in mora vsebovati podatke o tipu rasti, debelini tumorja (Breslow), globini invazije (Clark), prisotnosti ulceracije, limfovaskularne in perinevralne invazije, satelitskih infiltratov, regresiji, infiltrirajočih limfocitov ter mitotski indeks in status kirurških robov. Klinični stadij, debelina tumorja (Breslow) večja od 1 mm, vertikalna rast tumorja, ulceracija in mitotski indeks večji od 1/mm<sup>2</sup>, so znani negativni napovedni dejavniki preživetja.

## **Mezenihimski tumorji**

Številne mezenihimske lezije, ki vzniknejo v področju zunanjega spolovila, predstavljajo težavo za patologa. Predvsem zato, ker so redke

in jih patolog vidi le malokrat, pa tudi, ker so si morfološko in imunofenitipsko zelo podobne. Nekatere mezenhimske lezije so specifične za vulvo-vaginalno področje, v zunanjem spolovilu pa lahko vzniknejo tudi mezenhimski tumorji, ki se pogosto pojavljajo na drugih anatomskih lokacijah, in le redko na vulvi. Specifični benigni mezenhimski tumorji so agresivni angiomiksom, angiomiofibroblastom, superficialni miofibroblastom, cellularni angiofibrom, fibroepitelijski stromalni polip, leiomiom in predpubertetni vulvarni fibrom, vzniknejo pa lahko tudi tumorji kot so lipom, granularno-celični tumor, rabdomiom, nevrofibrom, hemangiom in drugi. Mnogi od naštetih specifičnih tumorjev vzniknejo iz celic specializirane subepitelijske strome spodnjega genitalnega trakta, ki sega od materničnega vratu do zunanjega spolovila in so hormonsko odzivne. Najpogostejši maligni mezenhimski tumorji so embrionalni rabdomiosarkom, alveolarni rabdomiosarkom, leiomiosarkom in epiteloidni sarkom, vzniknejo pa lahko številni drugi sarkomi, ki pa so v področju zunanjega spolovila zelo redki.

### **Navodila za patologa**

Opisana so priporočila za delo patologa, ki omogočajo unimorfno patoloških izvidov za karcinom zunanjega spolovila, ti pa zagotavljajo standardizirano kirurško in sistemsko zdravljenje. Osnovni podatki v histološkem izvidu zagotavljajo ključne informacije, ki skupaj s kliničnimi določajo prognozo in omogočajo zanesljive epidemiološke in klinične raziskave.

## MAKROSKOPSKI PREGLED VZORCA

### ➤ Opis vrste vzorca

lokalna ekscizija, široka ekscizija, parcialna vulvektomija, totalna vulvektomija, radikalna vulvektomija, drugo (označi kirurg na napotnico!)

### ➤ Podatek o tem, kakšen vzorec je bil sprejet v laboratorij

fiksiran/nefiksiran, vrsta uporabljenega fiksativa, intakten/ prerezan,

### ➤ orientiran/neorientiran **Določitev teže in velikosti vzorca**

teža v gramih

velikost vzorca merimo v treh dimenzijah.

### ➤ Opis tumorja

#### ➤ velikost

→ določimo vsaj največji dimenziji

- makroskopska oddaljenost od robov
- opis rezne ploskve
- največja debelina tumorja na prerezu
- mesto tumorja (desni/levi veliki labij, desni/levi mali labij, klitoris, drugo)
- multifokalnost tumorja

### ➤ Opis kože izven tumorja

### ➤ Opis drugih organov ali tkiv, ki so pridruženi v vzorcu

### ➤ **Bezgovke** (varovalna bezgovka, ingvino-femoralne bezgovke, pelvične bezgovke, drugo)

Vzorčimo reprezentativne rezine tumorja, mesto najgloblje invazije in mesto prehoda tumorja v področje kože brez makroskopsko vidne tumorske infiltracije, kirurške robove (zgornji, spodnji, stranski, globoki), rezine s spremenjeno kožo, markirana mesta (ki jih označi kirurg), in mesto morebitnih predhodnih ekscizij.

### **MIKROSKOPSKI PREGLED VZORCA**

- **Histološki tip tumorja** (skladno z WHO klasifikacijo)
- **Histološki gradus**
  - G1 dobro diferenciran
  - G2 zmerno diferenciran
  - G3 slabo diferenciran
  - G4 nediferenciran
  - Drugo
- **Debelina tumorja** v mm

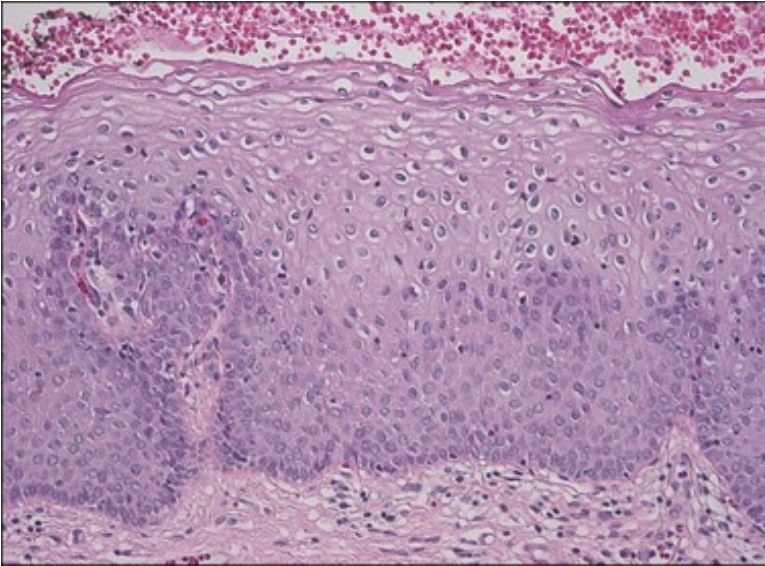
Debelino tumorja merimo v mm od njegove površine do najgloblje točke invazije, v primeru poroženevanja na površini pa od granularnega sloja epidermisa do najgloblje točke invazije.
- **Globina invazije** v mm

Globino invazije merimo v mm od dermalno-epidermalne najbolj superficialne dermalne papile do točke najgloblje invazije.
- **Tip infiltracije** infiltrativni/ekspanzivni
- **Prisotnost limfovaskularne invazije**

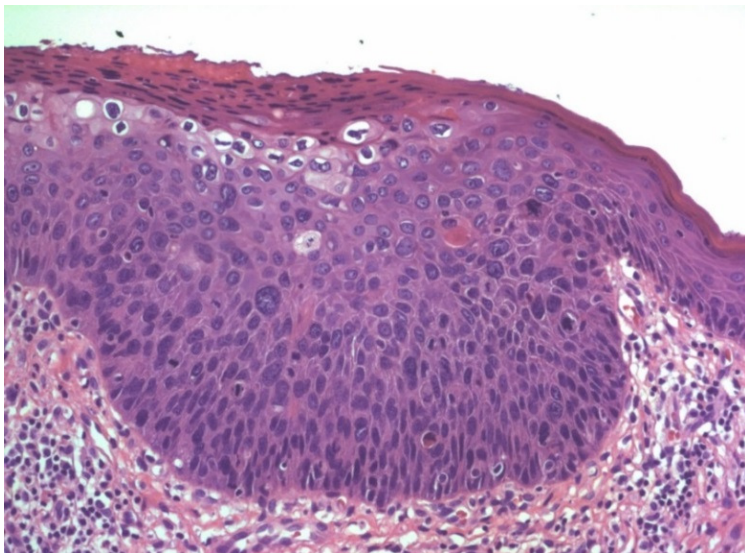
- **Patološke spremembe v področju zunaj tumorja** (LSIL, HSIL, diferencirani VIN, lichen sclerosus, lichen planus, drugo)
- **Kirurški robovi**
  - Invazivni karcinom sega v rob, navedi kateri
  - Oddaljenost invazivnega karcinoma od najbližjega roba, navedi katerega
  - HSIL sega v rob, navedi kateri
  - Oddaljenost HSIL od najbližjega roba, navedi katerega
  - Diferencirani VIN sega v rob, navedi kateri
  - Oddaljenost diferenciranega VIN od najbližjega roba, navedi katerega
- **Prisotnost limfovaskularne invazije**
- **Status regionalnih/varovalnih/ drugih bezgavk**
  - Razmerje med številom metastatskih in vseh pregledanih bezgavk
    - Število bezgavk z zasevki manjšimi od 5 mm
    - Število bezgavk z zasevki večjimi od 5mm
    - Število bezgavk z mikrozasevki
    - Število bezgavk z izoliranimi tumorskimi celicami
    - Širjenje tumorja v perinodalno maščevje

## **Literatura**

1. Kurman RJ, Carcangiu ML, Herrington CS and Young RH eds. WHO Classification of Tumors of Female Reproductive Organs. IARC, Lyon, 2014.
2. Mc Cluggage WG. Recent developments in vulvovaginal pathology. *Histopathology* 2009;54(2):156-73.
3. Green LA et al. Protocol for the examination of specimens from patients with carcinoma of the vulva. College of American Pathologists. January 2016.
4. Ibrahim Alkatout e tal. Vulvar cancer: epidemiology, clinical presentation, and management options. *International journal of women's health*. 2015;7:305-13.

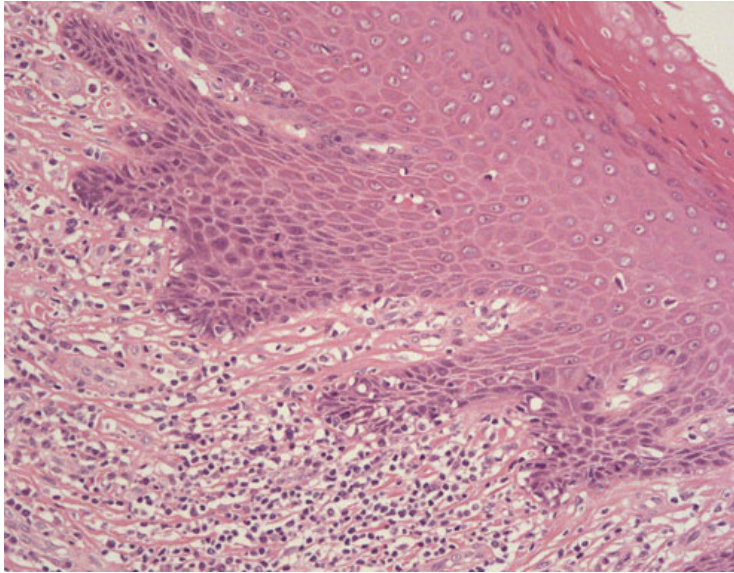


Slika 1: Ploščatocelična intraepitelijska lezija nizke stopnje (PIL-NS/LSIL): blaga atipija parabazalnih celic in koilocitna atipija.

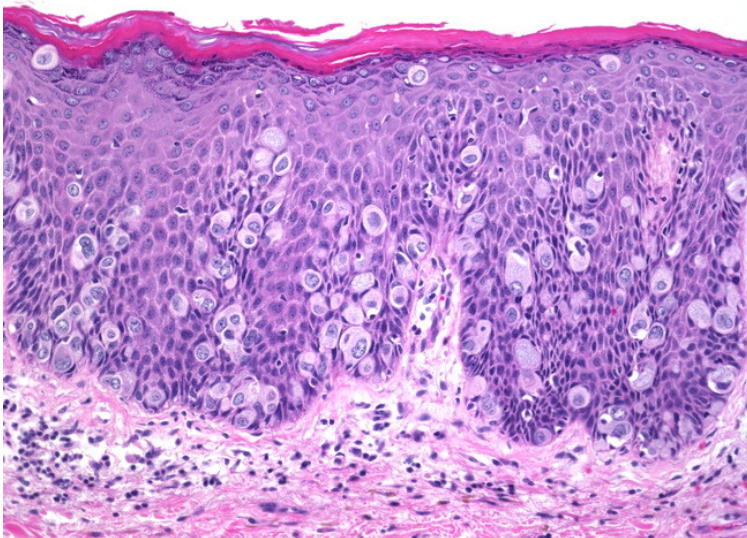


Slika 2: Ploščatocelična intraepitelijska lezija visoke stopnje (PIL-VS/HSIL): akantoza z izrazito atipijo nezrelih celic, z visokim jedro-citoplazmatskim razmerjem in koilocitozo.





Slika 3: Diferencirani tip VIN. Atipija bazalnih keratinocitov in daljši epidermalni podaljški (rete ridges), ki med seboj anastomozirajo.



Slika 4: Pagetova bolezen zunanjega spolovila. Velike tumorske (Pagetove) celice s svetlo citoplazmo, ki ležijo posamezno ali v majhnih skupkih znotraj epidermisa.

## Rak zunanjega spolovila in HPV

Astrid Djurišić, Urška Ivanuš

---

### Rak vulve kot okužbam pripisljiv rak

Spoznanje, da je okoli 15 % vseh rakov na svetu posledica okužbe (okužbam pripisljivi raki), in da zato te rake po najširši definiciji lahko štejemo med nalezljive bolezni, je porušilo tradicionalno dogmo, da je rak kronična nenalezljiva bolezen (Martel 2012, Plummer 2016). To spoznanje je pomembno, saj omogoča nove pristope tako na področju preprečevanja kot zdravljenja rakov. Za okoli 95 % vseh okužbam pripisljivih rakov so odgovorne okužbe z nevarnejšimi človeškimi papilomavirusi (HPV), virusom hepatitisa B in C (HBV, HCV) in bakterijo *Helicobacter pylori* (HP) (Martel 2012, Plummer 2016). V razvitem svetu je zaradi učinkovitih ukrepov primarne (preprečevanje okužb s higienskim režimom in cepljenjem) in sekundarne preventive (zgodnje odkrivanje in zdravljenje okužb in predrakavih sprememb) delež okužbam pripisljivih rakov pomembno manjši, ti raki predstavljajo le okoli 7,5 % vseh rakov. Najmanjši delež okužbam pripisljivih rakov imata Avstralija in Nova Zelandija (3,3 %), največji pa Subsaharska Afrika (32,7 %) (Martel 2012, Plummer 2016). Slovenijo glede na breme posameznih rakov uvrščamo med bolj razvite države, nedavna groba ocena je pokazala, da je v Sloveniji z okužbami povezanih okoli 5 % vseh rakov (Ivanuš 2015).

Okužba z onkogenimi HPV povzroča različne vrste rakov, med katerimi je tako v svetovnem merilu kot v Sloveniji najpogostejši rak

materničnega vratu (RMV) (Martel 2012, Plummer 2016, Ivanuš 2015). Okužba s HPV povzroča tudi predrakave spremembe in rake zunanjega spolovila, nožnice, penisa in zadnjika ter tudi rake ustnega žrela vključno z bazo jezika in tonzilami pri obeh spolih. Le za raka materničnega vratu velja, da je okužba s HPV nujen (vendar ne zadosten) dejavnik za nastanek tega raka. Pri drugih rakih okužba povzroča le delež bolezni, ta delež imenujemo okužbam pripisljiv delež raka (angl. *population attributable fraction, PAF*) (Martel 2012, Plummer 2016). PAF je pri različnih vrstah raka različen, pogosto pa je tudi geografsko in starostno specifičen.

Med okužbam pripisljive rake umeščamo tudi raka zunanjega spolovila. V literaturi se pojavljajo različne vrednosti PAF za s HPV povzročene rake zunanjega spolovila, ki se gibljejo med 25 % in 43 % (IARC 100b, Martel 2012, Faber 2017, Plummer 2017, Sanjose 2013). V Evropi je ta delež nekoliko manjši, med 20 % in 30 % (Sanjose 2013, Faber 2017). HPV pripisljiv delež raka zunanjega spolovila je večji pri bradavičastem in bazaloidnemu tipu (okoli 84 % in 76 %) kot poroženevajočem (okoli 13 %) (Faber 2017). Večji je pri mlajših ženskah (48 % v starosti 15–54 let), nato pa se s starostjo manjša (28 % v starosti 55–64 let in 15 % pri starih 65 let in več) (Plummer 2016). Okužbe s HPV povzročajo tudi predrakave spremembe zunanjega spolovila (vulvarne intraepitelijske neoplazije, VIN) nizke (VIN 1) in visoke (VIN 2/3) stopnje. HPV pripisljiv delež VIN 1 je okoli 76 % in VIN 2/3 okoli 83 %. Ta delež je večji pri navadni VIN (angl. *usual VIN, uVIN*) (okoli 86 %) kot diferencirani VIN (angl. *differentiated VIN, dVIN*) (2 %) (Faber 2017). IARC kot dokazane povzročitelje VIN in

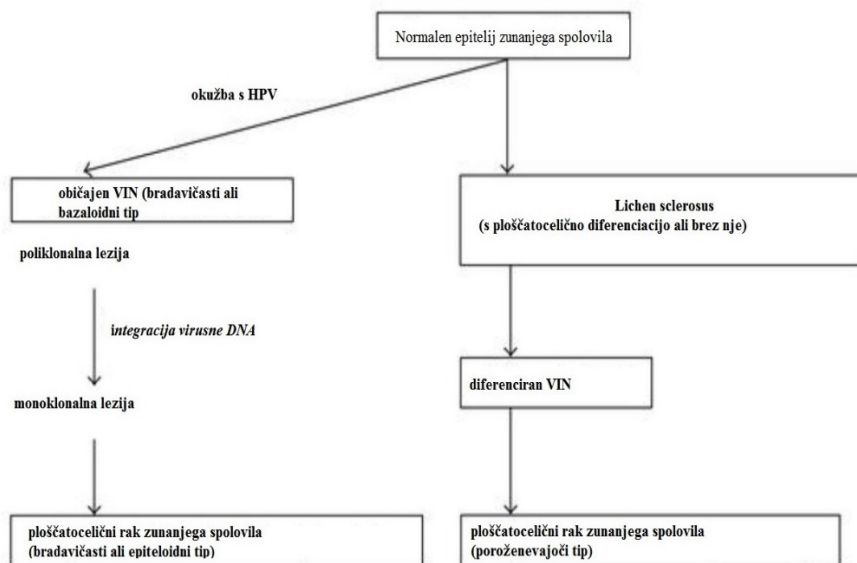
raka zunanjega spolovila navaja genotipe HPV 16, 18 in 33, ki skupaj povzročajo večino teh lezij (IARC 100b, Sanjose 2013, Faber 2017). Raziskave kažejo, da so v manjšem deležu VIN in raka zunanjega spolovila prisotni tudi drugi nevarnejši genotipi (v Evropi predvsem HPV 31, 54 in 52), pa tudi manj nevaren genotip HPV 6 (ICO HPV 2017).

### **Patogeneza in klinična slika**

Patogeneza raka zunanjega spolovila (v več kot 90 % gre za ploščatocelični rak) poteka na dva načina. Prvi način je posledica avtoimunskega procesa, VIN je diferenciranega tipa, vmesna stopnja je pogosto opredeljena kot lichen sclerosus, ki se manifestira kot kronično vnetje anogenitalnega predela; ta napreduje v rak zunanjega spolovila približno v 2-5 %, histološki tip je navadno dobro diferenciran poroženevajoč ploščatocelični rak. Mediana starost pri ženskah, ki zbolijo za tem tipom raka, je približno 70 let.

Drugi način je povezan z infekcijo s HPV (najpogosteje tip 16 in 18), za tem tipom raka zunanjega spolovila pogosteje zbolijo mlajše ženske, patogeneza pa poteka prek VIN običajnega tipa; morfološko gre za bazaloidni, bradavičasti ali mešani tip tumorja.

**Tabela 1. Patogeneza ploščatoceličnega karcinoma zunanjega spolovila (Yutaka, 2010)**



Razlikovanje med obema tipoma patogeneze je klinično pomembno; medtem ko je VIN, ki ni nastal kot posledica okužbe s HPV, hitro napredujoč in zahteva takojšnje ukrepanje, se VIN, povezan s HPV okužbo navadno razvija počasi in lahko spontano ali s pomočjo lokalnih imunomodulatorjev tudi regredira. Po drugi strani imajo te bolnice več možnosti za razvoj s HPV povezanih obolenj anogenitalnega področja in zato potrebujejo skrbne in pogostejše kontrole.

**Tabela 2. Primerjava karakteristik s HPV povzročene in od HPV neodvisnega raka zunanjega spolovila (Yutaka, 2010)**

	bradavičasti ali bazaloidni tip	poroženevajoči tip
pogostnost	20% - 35%	65% - 80%
starost	mlajše, pogosto premenopavzalne	starejše
prekurzorska lezija	bradavičasti ali bazaloidni VIN	lichen sclerosus, diferenciran VIN
molekularne karakteristike	integracija HPV DNA prekomerna ekspresija p14 <sup>ARF</sup> , p16 <sup>INK4a</sup>	p53 mutacija mikrosatelitna nestabilnost
prognoza	boljša	slabša

## **Cepljenje proti HPV**

Cepljenje je učinkovit in varen ukrep za zmanjševanje incidence okužbam pripisljivih rakov. Na voljo so cepiva proti okužbi s HBV in HPV. Razvoj cepiv, ki preprečujejo okužbe z najbolj pogostimi HPV, se je začel pred več kot dvajsetimi leti. Cepiva proti HPV so rekombinantna in ne vsebujejo virusne DNA, zato ne morejo povzročiti okužbe. So profilaktična in ne zdravijo že obstoječih okužb, zato je cepljenje najbolj učinkovito, če ga opravimo pred izpostavitvijo okužbi s HPV, to je pred začetkom spolne aktivnosti. Cepiva so genotipsko specifična in varujejo le pred okužbami z genotipi, ki jih pokrivajo. Zaradi navzkrižne reaktivnosti z drugimi genotipi je celokupni učinek cepljenja lahko

nekoliko večji od pričakovanega. Zaščita s cepljenjem proti okužbi s HPV traja vsaj deset let, pričakujemo pa, da bo zaščita dolgotrajna, saj so ugotovili dober odziv spominskih celic imunskega sistema ob ponovni izpostavitvi angitenu, vsebovanem v cepivu. Poživitveni odmerki zaenkrat niso predvideni. Na voljo imamo 3 cepiva proti okužbam s HPV:

- 2-valentno cepivo vsebuje virusom podobne delce genotipov HPV16 in 18;
- 4-valentno cepivo vsebuje virusom podobne delce genotipov HPV 6, 11, 16 in 18;
- 9-valentno vsebuje virusom podobne delce enakih genotipov kot 4-valentno cepivo in še petih dodatnih genotipov HPV 31, 33, 45, 52 in 58.

Osebe, cepljene proti HPV, imajo pomembno manjšo verjetnost, da bodo zbolele za boleznimi, povezanimi z okužbo s HPV. Končni, največji učinki cepljenja proti HPV bodo opazni šele čez vrsto let, ko bodo cepljene deklice dosegle starost, v kateri bi začele zboleovati za raki, ki jih preprečujemo s cepljenjem. Učinki cepljenja se namreč v populaciji kažejo postopoma. Najprej zaznamo zmanjšanje prevalence okužb s HPV, ki jih pokriva cepivo. Nato se zmanjša incidenca genitalnih bradavic in predrakavih sprememb materničnega vratu visoke stopnje (ploščatoceličnih intraepitelijskih lezij visoke stopnje, PIL-VS/CIN2,CIN3 in adenocarcinoma in situ, AIS), sledi zmanjšanje incidence drugih predrakavih sprememb (kot sta VIN in vaginalna intraepitelijska neoplazija VaIN) in s HPV povezanih rakov materničnega vratu, zunanlega spolovila, nožnice, penisa, zadnjika in

ustnega žrela. V državah, ki so cepljenje proti HPV uvedle zgodaj in imajo dobro precepljenost, se že kažejo prvi učinki cepljenja, kot so zmanjšanje prevalece HPV ter bremena genitalnih bradavic ter PIL-VS/CIN2, CIN3 in AIS pri mladih ženskah (Lee 2017). Dokazali so tudi, da se ob zadostni precepljenosti v populaciji vzpostavi kolektivna imunost (Garland 2016).

Glede na delež okužbi s HPV pripisljivih rakov zunanjske spolovila in VIN ter razporeditev genotipov v teh lezijah, pričakujemo, da bodo imele ženske, cepljene z enim od obstoječih treh cepiv proti HPV, okoli 15–35 % manj raka vulve in okoli 70–80 % manj VIN kot necepljene (Hartwig 2015, Faber 2017, Sanjose 2013). Cepljeni bodo imeli tudi za okoli 90 % manj genitalnih bradavic in za okoli 50–80 % manj predrakavih sprememb nožnice visoke stopnje VaIN 2/3 (angl. vaginalna intraepitelijska neoplazije) in raka nožnice ter zadnjika (Hartwig 2015). Čeprav obstoječa cepiva niso registrirana za preprečevanje raka penisa in rakov ustnega dela žrela, zaradi naravnega poteka teh rakov pričakujemo, da bodo cepljeni tudi za temi rami pomembno manj zbolevali (Hartwig 2017).

V Sloveniji je bil nacionalni program cepljenja proti HPV vzpostavljen leta 2009. Cepljenje je prostovoljno in brezplačno za deklice šestih razredov osnovne šole in za zamudnice, dokler se šolajo. Leta 2014/2015 smo iz cepilne sheme s 3 dozami prešli na dve dozi, leta 2015/2016 pa smo začeli uporabljati na novo registrirano 9-valentno cepivo namesto 4-valentnega. Letna precepljenost deklic po nacionalnem programu cepljenja je v zadnjem letu ponovno manjša od 50 % in se zmanjšuje. Najmanjša je v ljubljanski regiji, kjer je padla pod



30 % (NIJZ). S tako majhno precepljenostjo v Sloveniji ne izkoriščamo vseh prednosti, ki jih ponuja cepljenje proti HPV in žal bodo Slovenke tudi v prihodnje po nepotrebnem zbolevale in umirale za boleznimi, ki bi jih, vsaj nekatere, lahko s cepljenjem preprečili.

## Literatura

1. Faber MT, Sand FL, Albieri V, Norrild B, Kjaer SK, Verdoodt F. Prevalence and type distribution of human papillomavirus in squamous cell carcinoma and intraepithelial neoplasia of the vulva. *Int J Cancer*. 2017 Jun 2. doi: 10.1002/ijc.30821.
2. Garland SM, Kjaer SK, Muñoz N, et al. Impact and Effectiveness of the Quadrivalent Human Papillomavirus Vaccine: A Systematic Review of 10 Years of Real-world Experience. *Clinical Infectious Diseases*. 2016; 63(4): 519–27.
3. Hartwig S, Baldauf JJ, Dominiak-Felden G, Simondon F, Alemany L, de Sanjosé S, Castellsagué X. Estimation of the epidemiological burden of HPV-related anogenital cancers, precancerous lesions, and genital warts in women and men in Europe: Potential additional benefit of a nine-valent second generation HPV vaccine compared to first generation HPV vaccines. *Papillomavirus Research*. 2015; 1: 90–100.
4. Hartwig S, St Guily JL, Dominiak-Felden G, Alemany L, de Sanjosé S. Estimation of the overall burden of cancers, precancerous lesions, and genital warts attributable to 9-valent HPV vaccine types in women and men in Europe. *Infect Agent Cancer*. 2017; 11: 12–9.
5. IARC. Monographs on the evaluation of carcinogenic risks to humans, volume 100. A review of carcinogen—Part B: biological agents. Lyon: International Agency for Research on Cancer, 2011.
6. Ivanuš U, Učakar V. Okužbam pripisljivi raki in preprečevanje s cepljenjem. In: Novaković S, Zakotnik B, Žgajnar J, eds. Preprečevanje raka: dejstva, ki jih mora vedeti zdravstveni delavec – Onkološki vikend; 2015 Dec 15; Ljubljana,

- Slovenija. Ljubljana: Kancerološko združenje Slovenskega zdravniškega društva: Onkološki inštitut, 2015; 89–102.
7. Lee LY, Garland SM. Human papillomavirus vaccination: the population impact. *F1000Res*. 2017 Jun 12; 6:866. doi: 10.12688/f1000research.10691.1. eCollection 2017. Review.
  8. De Martel C, Ferlay J, Franceschi S, Vignat J, Bray F, Forman D, Plummer M. Global burden of cancers attributable to infections in 2008: a review and synthetic analysis. *Lancet Oncol*. 2012; 13(6): 607–15.
  9. Nacionalni inštitut za javno zdravje. Analiza izvajanja cepljenja v Sloveniji v 2012. Dostopno 30. 6. 2017 na: <http://www.nijz.si/spremljanje-precepljenosti-deleza-cepljenih>
  10. Plummer M, de Martel C, Vignat J, Ferlay J, Bray F, Franceschi S. Global burden of cancers attributable to infections in 2012: a synthetic analysis. *Lancet Glob Health*. 2016; 4(9): e609–16.
  11. De Sanjosé S, Alemany L, Ordi J, Tous S, Alejo M, Bigby SM et al. Worldwide human papillomavirus genotype attribution in over 2000 cases of intraepithelial and invasive lesions of the vulva. *Eur J Cancer*. 2013; 49(16): 3450–61.
  12. Yutaka Ueda, Takayuki Enomoto, Toshihiro Kimura, Kiyoshi Yoshino, Masami Fujita, and Tadashi Kimura, “Two Distinct Pathways to Development of Squamous Cell Carcinoma of the Vulva,” *Journal of Skin Cancer*, vol. 2011, Article ID 951250, 2011. Dostopno na <https://www.hindawi.com/journals/jsc/2011/951250/cta/>

# Operativno zdravljenje raka zunanjega spolovila

Sebastjan Merlo

---

## Uvod

Rak zunanjega spolovila predstavlja invazivno maligno obolenje zunanjega predela ženskih genitalij. Najpogosteje prizadene velike in male labije (70 %).

Bistvo razumevanja operativne terapije raka zunanjega spolovila obsega poznavanje etiologije tumorja in njegove težnje k lokalnemu in limfogenemu širjenju. Vse 4 osnovne oblike invazivnega raka zunanjega spolovila metastazirajo po limfnih poteh. Poznavanje limfatičnih poti pa je ključnega pomena pri ustrezni operativni oskrbi. Le ta predstavlja najpomembnejši način zdravljenja pri rakih, ki so omejeni na zunanje spolovilo.

## Vrste kirurških posegov

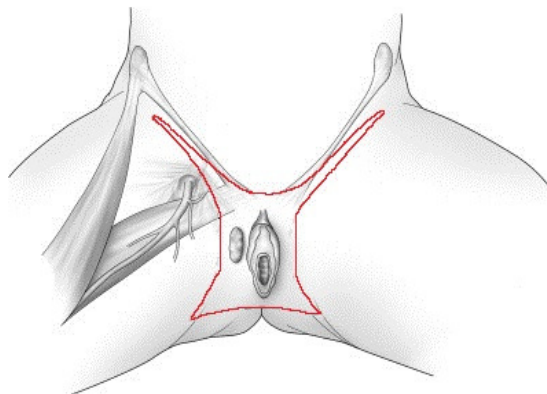
Na izbiro kirurškega posega vpliva velikost primarnega tumorja, njegova lokalizacija, status ingvinalnih in medeničnih bezgavk ter prizadetost okolnih struktur.

Med kirurškimi posegi primarnega tumorja se odločamo med široko ekscizijo zunanjega spolovila oz vulvectomio simplex ter radikalno vulvektomijo (odstranitev primarnega tumorja s povrhnjo ingvinalno limfadenektomijo. Glede na status bezgavk in velikost primarnega tumorja pa se odločamo še med biopsijo varovalne bezgavke (SNB) in radikalno ingvinalno limfadenektomijo.

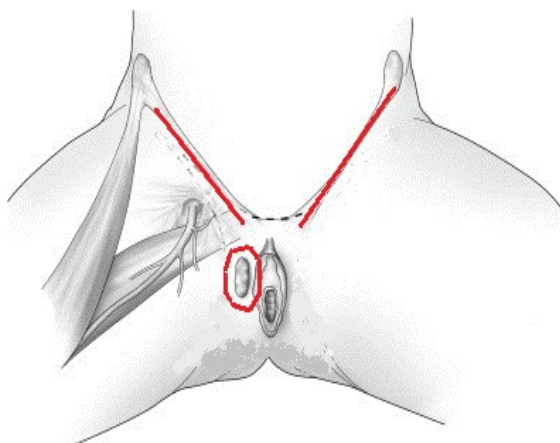
V primeru lokalno razširjene bolezni in prizadetosti okolnih struktur (sečnica, nožnica, danka) pridejo v poštev izjemno radikalni posegi vključno z zadnjo, sprednjo ali popolno eksenteracijo medenice ter abdominoperinealno ekscizijo.

## **Kirurški pristop**

Skozi zgodovino so se tehnike kirurškega pristopa in področja odstranitve spreminjale. Od začetnega metuljastega reza (slika 1) je tehnika prešla k manj invazivnemu trojnemu rezu (slika 2), ki zagotavlja enak uspeh zdravljenja. Trojni rez predstavlja v današnjem času standardni kirurški pristop.



Slika 1. Metuljasti rez



Slika 2. Trojni rez

## **Varnostni rob**

Pri kirurški odstranitvi želimo zagotoviti vsaj 1 cm zdravega tkiva (varnostnega roba) okrog primarnega tumorja. Zadosten varnostni rob bistveno zmanjša verjetnost lokalne ponovitve bolezni, vendar ga je v določenih anatomskih predelih težko doseči. Pomembno je, da je bilo v opravljenih raziskavah opisano približno 20 % krčenje preparata. To pomeni, da je bil pred posegom vrisan 10 mm varnostni rob, pri mikroskopskem pregledu velik le 8 mm.

## **Zapleti po kirurškem zdravljenju**

Zapleti po kirurškem zdravljenju lahko obsegajo okužbe rane z dehiscenco in celjenjem per skundam, nastanek seromov in hematomov, trombozo žilja v področju operativnega posega in pa limfedem po odstranitvi ingvinalnih bezgavk. Dosedanje raziskave so pokazale, da lahko veliko zgoraj naštetih pooperativnih zapletov preprečimo z

uporabo preventivne antitrombotične terapije, z ohranitvijo v. saphene pri ingvinalni limfadenektomiji in v največji meri z dosledno uporabo metode biopsije varovalne bezgavke.

## **Literatura**

1. Herzog TJ. Invasive cancer of the vulva. In: Disaia PJ, Creasman WT, Mannel RS et al. *Clinical gynecologic oncology*. Philadelphia: Elsevier; 2018. p.190-216.
2. Hoffman MS. Malignancies of the vulva. In: Rock JA, Jones III HW. *Operative Gynecology*. Philadelphia. Lippincott Williams&Wilkins; 2008. p.1151-1207.
3. Vakselj A. Bolezenske spremembe zunanjega spolovila. In: Takač I, Geršak K, et al. *Ginekologija in perinatologija*. Maribor: Univerza v Mariboru; 2016. p.231-6.
4. De Hullu JA, Hollema H, Lolkema S, et al. Vulvar carcinoma. The price of less radical surgery. *Cancer*. 2002;95:2331-8.
5. Palaia I, Bellati F, Calcagno M, et al. Invasive vulvar carcinoma and the question of the surgical margin. *International Journal of Gynecology and Obstetrics*. 2011;114:120–3.
6. Wills A, Obermail A. A review of complications associated with the surgical treatment of vulvar cancer. *Gynecologic Oncology*. 2013;131:467–479.
7. Chan JK, Sugiyama V, Huyen P, et al. Margin distance and other clinico-pathologic prognostic factors in vulvar carcinoma: A multivariate analysis. *Gynecologic Oncology*. 2007; 104:636–641.

# **Rekonstrukcijske rešitve po obsežnih operativnih posegih na zunanjem spolovilu**

**Tine Arnež**

---

## **Uvod**

Mehko-tkivne vrzeli v področju ženskega zunanjega spolovila, nožnice in presredka so lahko posledica prirojenih anomalij ali pridobljenih stanj. Pridobljena stanja so posledica poškodb ali resekcij zaradi vnetij in rakavih obolenj. Raki, ki prizadenejo to območje, lahko izvirajo iz sečil, rodil, prebavil ali kože. Rekonstrukcije tovrstnih vrzeli so zapletene, saj gre po navadi za tkiva, ki so bila večkrat operirana ali zdravljena z obsevanjem. Omenjeni dejavniki slabo vplivajo na prekrvljenost tkiv, podaljšujejo čas celjenja in onemogočajo kritje vrzeli s preprostimi tehnikami, kot sta direktni šiv ali kožni presadek. Pogosto so bolnice tudi sistemsko prizadete zaradi pridruženih bolezni (sladkorna bolezen, periferna arterijska okluzivna bolezen, kajenje itd.).

## **Cilji rekonstrukcije**

Glavni cilj rekonstrukcije je povrniti funkcijo. Bolnicam je treba omogočiti normalno odvajanje urina in blata ter neboleče spolne odnose. Občutljivost ter estetski izgled rekonstruiranega področja sta manj pomembna.

Zaradi obsežnosti resekcij je včasih treba napraviti kolostomo in derivacijo urina, kar omejuje rekonstruktivne možnosti z režnji s trebuha. Za neboleče spolne odnose moramo zagotoviti ustrezní premer

vhoda ter dolžino nožnice, ki ima trpežen mehko-tkivni pokrov, ki preprečuje poškodbe in nastajanje kroničnih ran. Pri bolnicah z ohranjeno maternico, je treba zagotoviti porodno pot. To je sicer redkost, saj maternico pri obsežnih posegih običajno odstranijo. Izjema so mlajše bolnice.

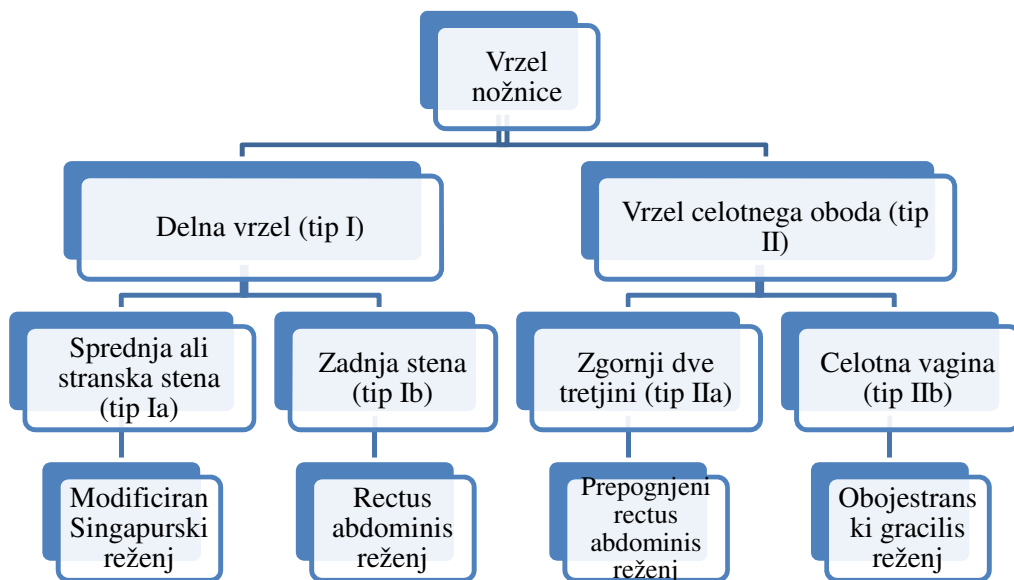
Estetski vidik je pomemben predvsem pri manjših ali delnih ekscizijah na zunanjem spolovilu. V tem primeru je cilj rekonstrukcije simetrično zunanje spolovilo.

### **Tipi rekonstrukcije**

Povrhnje vrzeli zunanjega spolovila lahko zaradi ohlapnosti tkiv v okolici običajno bodisi direktno zašijemo ali pa jih prekrijemo z lokalnimi kožno-podkožnimi režnji. Če so vrzeli plitve in obsežne, jih prekrijemo s kožnimi presadki.

Pri prekrivanju večjih vrzeli, ki vključujejo tudi nožnico, si pomagamo s klasifikacijo po Cordeiru, ki tip rekonstrukcije prilagodi anatomske regije vrzeli nožnice (glej Sliko 1).





Slika 1: Klasifikacija vrzeli nožnice in njihova rekonstrukcija po Cordeiru

Večje vrzeli torej prekrivamo z mišično-kožnimi ali fascio-kožnimi reženji, ki imajo robustno in predvidljivo prekrvavitev. V vrzel jih všijemo kot V-Y napredujoči reženj ali kot transpozicijski reženj. Reženj v vrzel pripelje dobro prekrvljeno tkivo in tako pripomore k boljšemu in hitrejšemu celjenju. Najpogostejši dajalski mesti sta trebušna stena in stegno.

Singapurski reženj je fascio-kožni reženj, ki temelji na vejah arterije pudende. Nahaja se v medialni stegenski gubi, bazo ima v višini

zadnjega roba vhoda v nožnico. Je delno oživčen in ga lahko uporabimo eno- ali oboje-stransko.

Rectus abdominis reženj je mišično-kožni reženj, ki temelji na globoki spodnji epigastrični arteriji. Kožni otok oblikujemo vertikalno, transverzalno ali poševno, glede na potrebe rekonstrukcije. Primeren je za prekrivanje velikih vrzeli. S svojim volumnom zapolni malo medenico po izpraznitvenih operacijah in tako preprečuje enterokutane fistule ter herniacijo črevesja.

Gracilis reženj je mišično-kožni reženj, ki temelji na medialni cirkumfleksni stegenski arteriji. Če uporabimo gracilis reženj obojestransko, lahko rekonstruiramo celotno nožnico, reženj pa ima dovolj volumna, da zapolni medenico po izpraznitveni operaciji. Kožni otoki reznja so manj zanesljivi kot pri rectus abdominis reznju, še posebej pri prekomerno prehranjenih bolnicah.

Režnji iz glutealne gube temeljijo na arteriji pudendi in njenih vejah. So fascijo-kožni režnji, z zadostnim volumnom. Z obojestranskim reznjem lahko rekonstruiramo celotno nožnico. Brazgotina na odvzemnem mestu je relativno skrita. V tem predelu lahko uporabimo tudi prebodnične režnje, ki temeljijo na spodnji glutealni arteriji.

Proste režnje se pri rekonstrukciji ano-genitalnega področja uporabljamo zelo redko.

## **Zaključek**

Rekonstruktivni posegi ano-genitalnega področja so zapleteni. Poseg je treba skrbno načrtovati in rekonstrukcijo prilagoditi površini in globini vrzeli. Pri tem je treba upoštevati lokalno in splošno stanje

bolnice. Cilj rekonstrukcije je čimprejšnja vrnitev bolnice v karseda normalni življenjski tok.

## **Literatura**

1. Friedman, JD. Reconstruction of the perineum. In: Thorne, C. H. ur. Grabb and Smith's Plastic Surgery. 6th ed. Philadelphia: Lippincott Williams & Wilkins, a Wolters Kluwer business. 2007. p. 708-716.
2. Silverman, RP, Singh, NK, Goldberg, NH. Vaginal reconstruction. In: McCarthy, J. G., Galiano, RD, Boutros, SG ur. *Current therapy in plastic surgery*. Philadelphia: Elsevier inc. 2006. p. 441-446.
3. Cordeiro PG, Pusic AL, Disa JJ. A classification system and reconstructive algorithm for acquired vaginal defects. *Plast Reconstr Surg*. 2007;110(4):1058-1065,
4. Niranjana, NS. Perforator flaps for perineal reconstruction. In: Spiegel, A, ur. *Perforator Flaps*. *Semin Plast Surg* 2006;20(2):133–144.

# Dopolnilno obsevanje po operaciji raka zunanjega spolovila

Barbara Šegedin

---

## Uvod

Namen pooperativnega (dopolnilnega) obsevanja je zmanjšanje verjetnosti lokalne in/ali regionalne ponovitve bolezni, podaljšanje preživetja brez ponovitve bolezni in celokupnega preživetja. Dokazov za učinkovitost obsevanja po operaciji raka zunanjega spolovila ni veliko, večinoma gre za dokaze nivoja C ali D iz manjših, retrospektivnih in observacijskih raziskav.

Obsevamo lahko ležišče tumorja in/ali dimeljske ter medenične bezgavčne lože. Poleg pozitivnega in bližnjega resekcijskega roba so rizični dejavniki za ponovitev bolezni tudi velikost tumorja, globina invazije in difuzni tip tumorske invazije. Obsevanje bezgavčnih lož je indicirano v primeru patoloških bezgavk v ingvinalnih regijah. Samostojni napovedni dejavnik za celokupno preživetje in regionalno ponovitev bolezni je ekstrakapsularna ekstenzija.

## Bližnji ali pozitiven resekcijski rob

V observacijski raziskavi rizičnih dejavnikov za ponovitev bolezni po operaciji raka zunanjega spolovila se je kot pomemben napovedni dejavnik izkazal resekcijski rob  $\geq 8$  mm. Pri nobeni od bolnic z resekcijskim robom  $\geq 8$  mm ni prišlo do lokalne ponovitve bolezni, medtem ko je v skupini bolnic z robom  $< 8$  mm do ponovitve prišlo pri

48 % bolnic. Rezultati pred kratkim objavljene retrospektivne raziskave AGO-CaRE-1 vpliva oddaljenosti tumorja vsaj 8 mm od resekcijskega roba na verjetnost lokalne ponovitve niso potrdili. Retrospektivna analiza 257 bolnic je pokazala boljše 5-letno celokupno preživetje pri bolnicah z negativnim resekcijskim robom v primerjavi z bolnicami s pozitivnim ali bližnjim ( $\leq 10$  mm) resekcijskim robom (66,1 % : 49,2 %,  $p=0,005$ ). Pooperativno obsevanje ležišča tumorja je pri bolnicah s pozitivnim ali bližnjim resekcijskim robom izboljšalo 5-letno celokupno preživetje z 29 % na 67,6 % ( $p < 0,0001$ ), s čimer se je preživetje teh bolnic izenačilo s preživetjem bolnic z negativnim resekcijskim robom. V drugi retrospektivni raziskavi je pooperativno obsevanje zmanjšalo verjetnost lokalne ponovitve pri bolnicah s pozitivnim ali bližnjim ( $< 8$  mm) resekcijskim robom z 58 % na 16 % ( $p=0,0048$  oz  $0,036$ ), kar pa se ni odrazilo v izboljšanju celokupnega preživetja. V retrospektivni analizi operiranih bolnic so Viswanathanova in sodelavci ugotovili bližnji resekcijski rob ( $< 10$  mm) pri 56 %, pozitivni rob pa pri 10 % bolnic. V 4 letih po zdravljenju je bilo brez lokalne ponovitve bolezni 82 %, 63 % oziroma 37 % bolnic z negativnim, bližnjim in pozitivnim resekcijskim robom. Pri bolnicah z bližnjim in pozitivnim robom je obsevanje z dozo  $\geq 56$  Gy, pomembno zmanjšalo verjetnost ponovitve bolezni v ležišču tumorja. Največjo verjetnost ponovitve bolezni so imele bolnice z resekcijskim robom  $< 5$  mm.

## Obsevanje bezgavčnih lož

Pri bolnicah s klinično negativnimi dimeljskimi bezgavkami je, pri preprečitvi regionalne ponovitve bolezni, operacija (limfadenektomija) z dopolnilnim obsevanjem v primeru pozitivnih bezgavk bolj učinkovita, kot obsevanje ingvinalnih bezgavčnih lož. Edina randomizirana raziskava, ki je primerjala oba načina zdravljenja, je bila predčasno zaključena zaradi velikega števila ponovitev bolezni po obsevanju v primerjavi z operativnim zdravljenjem (18,5 % : 0 %). Pri bolnicah s pozitivnimi ingvinalnimi bezgavkami po vulvektomiji in ingvinalni limfadenektomiji, je obsevanje medeničnih bezgavk učinkovitejše zdravljenje kot njihova odstranitev. V randomizirani raziskavi GOG-37 je bilo po operaciji več regionalnih ponovitev bolezni (23,6 % : 5,1 %), celokupno preživetje je bilo slabše (54 % : 68 %) v primerjavi z obsevanimi bolnicami.

Nedvoumna dobrobit obsevanja je bila dokazana za bolnice z dvema ali več pozitivnima ingvinalnima bezgavkama, medtem ko obsevanje bolnic z le eno pozitivno bezgavko ostaja nedorečeno. V randomizirani raziskavi GOG-37 je bila dobrobit obsevanja medeničnih bezgavk pri celokupnem preživetju najbolj izražena pri bolnicah z  $\geq 2$  pozitivnima ingvinalnima bezgavkama in pri bolnicah s fiksiranimi ingvinalnimi bezgavkami. Tudi po dolgotrajnem sledenju (mediano sledenje 74 mesecev), je razlika v celokupnem preživetju in preživetju brez napredovanja bolezni ostala statistično značilna. V AGO-CaRE raziskavi je pooperativno obsevanje pri bolnicah z dvema ali tremi pozitivnimi bezgavkami značilno izboljšalo preživetje brez napredovanja

bolezni, medtem ko pri bolnicah z eno ali več kot tremi pozitivnimi bezgavkami razlika ni bila statistično značilna.

Več retrospektivnih raziskav ni pokazalo izboljšanja preživetja brez ponovitve bolezni in bolezensko specifičnega preživetja po obsevanju bolnic z eno pozitivno bezgavko. Nasprotno pa je SEER raziskava pokazala izboljšanje 5-letnega bolezensko specifičnega preživetja po dopolnilnem obsevanju tudi pri bolnicah z eno pozitivno bezgavko. Pri bolnicah z večjim številom odstranjenih bezgavk dopolnilno obsevanje ni vplivalo na izboljšanje preživetja.

## **Obsevalno polje**

V obsevalno polje glede na patohistološki izvid vključimo ležišče tumorja, ki mu v primeru bližnjega (< 5 mm)/pozitivnega resekcijskega roba dodamo do 2 cm varnostnega roba (Gaffney et al., 2016). Pri bolnicah s pozitivnimi bezgavkami v obsevalno polje vključimo ingvinofemoralne in medenične bezgavčne lože do višine razcepišča iliakalnega žilja.

## **Sočasna kemoterapija**

Podatkov o sočasni kemoterapiji pri obsevanju raka zunanjega spolovila je malo, zato odločitev o dodatku citostatikov ob obsevanju temelji na rezultatih raziskav o obsevanju drugih ploščatoceličnih rakov (npr. rak materničnega vratu – RMV), kjer je v randomiziranih raziskavah in metaanalizah dokazana dobrobit tovrstnega zdravljenja. Na področju raka zunanjega spolovila je objavljena le ena večja retrospektivna raziskava, ki je primerjala dodatek kemoterapije s

pooperativnim obsevanjem pri bolnicah s pozitivnimi ingvinalnimi bezgavkami. Sočasna kemoterapija je v primerjavi z obsevanjem podaljšala preživetje in zmanjšala riziko za smrt (44 mesecev: 29,7 mesecev,  $p=0,001$ ,  $HR=0,62$ , 95 % CI,  $p < 0,001$ ).

## **Zaključek**

Pooperativno obsevanje ležišča tumorja je indicirano pri bolnicah s pozitivnim resekcijskim robom, pri katerih ponovna ekscizija ni mogoča. Jasnega soglasja o primernem resekcijskem robu ni, zato je odločanje o dopolnilnem obsevanju pri bolnicah z bližnjim robom individualno, upošteva ostale lokalne rizične dejavnike. Obsevanje je indicirano tudi pri  $\geq 2$  pozitivnih bezgavkah in ekstrakapsularni ekstenziji. Pri bolnicah z eno pozitivno bezgavko se o dopolnilnem obsevanju odločamo individualno. Glede na dokaze z drugih lokalizacij (RMV, rak glave in vratu, analni kanal), se lahko odločimo za sočasno kemoterapijo.

## **Literatura:**

1. Chemoradiotherapy for Cervical Cancer Meta-Analysis Collaboration. 2008. Reducing uncertainties about the effects of chemoradiotherapy for cervical cancer: a systematic review and meta-analysis of individual patient data from 18 randomized trials. *Journal of Clinical Oncology*, 26(35), 5802–12. <http://doi.org/10.1200/JCO.2008.16.4368>
2. Faul, C. M., Mirmow, D., Huang, Q., Gerszten, K., Day, R., & Jones, M. W. (1997). Adjuvant radiation for vulvar carcinoma: improved local control. *International Journal of Radiation Oncology Biology Physics*, 38, 381–9.
3. Fons, G., Groenen, S. M. A., Oonk, M. H. M., Ansink, A. C., van der Zee, A. G.



- J., Burger, M. P. M., van der Velden, J. (2009). Adjuvant radiotherapy in patients with vulvar cancer and one intra capsular lymph node metastasis is not beneficial. *Gynecologic Oncology*, 114(2), 343–345.
4. Gaffney, D. K., King, B., Viswanathan, A. N., Barkati, M., Beriwal, S., Eifel, P., Bosch, W. (2016). Consensus Recommendations for Radiation Therapy Contouring and Treatment of Vulvar Carcinoma. *International Journal of Radiation Oncology Biology Physics*, 95(4), 1191–1200.
  5. Gill, B. S., Bernard, M. E., Lin, J. F., Balasubramani, G. K., Rajagopalan, M. S., Sukumvanich, P., Beriwal, S. (2015). Impact of adjuvant chemotherapy with radiation for node-positive vulvar cancer: A National Cancer Data Base (NCDB) analysis. *Gynecologic Oncology*, 137(3), 365–372.
  6. Heaps, J. M., Fu, Y. S., Montz, F. J., Hacker, N. F., & Berek, J. S. (1990). Surgical-pathologic variables predictive of local recurrence in squamous cell carcinoma of the vulva. *Gynecologic Oncology*, 38(3), 309–14.
  7. Homesley, H. D., Bundy, B. N., Sedlis, a, & Adcock, L. (1986). Radiation therapy versus pelvic node resection for carcinoma of the vulva with positive groin nodes. *Obstetrics and Gynecology*, 68(6), 733–740.
  8. Ignatov, T., Eggemann, H., Burger, E., Costa, S. D., & Ignatov, A. (2016). Adjuvant radiotherapy for vulvar cancer with close or positive surgical margins. *Journal of Cancer Research and Clinical Oncology*, 142, 489–495.
  9. Kunos, C., Simpkins, S., Gibbons, H., Tian, C., in Homesley, H. (2009). Radiation Therapy Compared With Pelvic Node Resection for Node-Positive Vulvar Cancer. *Obstetrics & Gynecology*, 114(3), 537–546.
  10. Luchini, C., Nottage, A., Solmi, M., Sergi, G., Manzato, E., Capelli, P., et al. (2016). Prognostic implications of extranodal extension in node-positive squamous cell carcinoma of the vulva: A systematic review and meta-analysis. *Surgical Oncology*, 25(1), 60–65.
  11. Mahner, S., Jueckstock, J., Hilpert, F., Neuser, P., Harter, P., De Gregorio, N., et al. (2015). Adjuvant therapy in lymph node-positive vulvar cancer: The AGO-CaRE-1 study. *Journal of the National Cancer Institute*, 107(3).
  12. Parthasarathy, A., Cheung, M. K., Osann, K., Husain, A., Teng, N. N., Berek, J.

- S., et al. (2006). The benefit of adjuvant radiation therapy in single-node-positive squamous cell vulvar carcinoma. *Gynecologic Oncology*, 103(3), 1095–1099.
13. Stehman, F. B., Bundy, B. N., Thomas, G., Varia, M., Okagaki, T., Roberts, et al. (1992). Groin dissection versus groin radiation in carcinoma of the vulva: a Gynecologic Oncology Group study. *International Journal of Radiation Oncology Biology Physics*, 24(2), 389–396.
  14. van der Zee, A. G. J., & Oonk, M. (2017). *ESGO VULVAR CANCER RECOMMENDATIONS - Complete report*.
  15. Viswanathan, A. N., Pinto, A. P., Schultz, D., Berkowitz, R., in Crum, C. P. (2013). Relationship of margin status and radiation dose to recurrence in post-operative vulvar carcinoma. *Gynecologic Oncology*, 130(3), 545–549.

# **Zdravljenje raka zunanjega spolovila z radikalnim obsevanjem**

**Helena Barbara Zobec Logar**

---

## **Uvod**

Osnovno zdravljenje raka zunanjega spolovila je kirurško z ali brez dodatka pooperativnega obsevanja. V primeru, ko kirurško zdravljenje ni izvedljivo zaradi obsega bolezni ali pridruženih bolezni, prihaja v poštev zdravljenje z radikalnim obsevanjem. Radikalno obsevanje lahko razdelimo na primarno radikalno obsevanje in radikalno obsevanje v primeru ponovitve bolezni, kot posebno entiteto pa omenjamo tudi obsevanje v sklopu predoperativnega zdravljenja.

## **Primarno radikalno obsevanje**

Radikalno obsevanje kot primarno zdravljenje prihaja v poštev v primeru lokalno napredovale bolezni, ko operativni poseg ni izvedljiv ali pa bi bil le ta preveč mutilanten, in v primeru, ko bolnica zaradi pridruženih bolezni za operativno zdravljenje ni sposobna. V večini primerov gre za lokalno napredovali rak, ki poleg zunanjega spolovila zajema okolne strukture in organe kot so sečnica, mehur, zadnjik, danka, mišice medeničnega dna, vrašča v kost, ali pa za regionalno napredovalo bolezen s paketom fiksiranih bezgavk v dimljah, ki jih operativno ni mogoče odstraniti.

Z obsevanjem se želimo na eni strani izogniti mutilantnemu operativnemu posegu, ker pa tudi visoke doze obsevanja puščajo

posledice, želimo s preiskavami izključiti razsoj bolezni. Kot zamejitvene preiskave uporabimo CT (računalniška tomografija) trebuha in prsnega koša, ali pa PET CT (pozitronska emisijska tomografija z računalniško tomografijo). Senzitivnost in specifičnost PET CT za ugotavljanje zasevkov v bezgavkah je v primerjavi s CT ali MR (magnetna resonanca) s kontrastom primerljiva (preko 90 %), je pa pri PET CT več lažno pozitivnih rezultatov. Poleg natančnega kliničnega pregleda z opisom mesta in velikosti tumorja, po potrebi opravimo še cistoskopijo in/ali rektoskopijo. Boljše rezultate zdravljenja dosežemo s kemoradioterapijo, kjer po analogiji z drugimi ploščatoceličnimi raki uporabljamo cisplatin. Kot podlaga za načrtovanje obsevanja služi MR medenice z zajetim celotnim zunanjim spolovilom in dimeljskimi bezgavkami, ki nudi dober prikaz primarnega tumorja (GTV T; angl. *gross tumor volume*) in zajetih bezgavk (GTV N; angl. *gross nodal volume*). V tarčni volumen CTV (angl. *clinical target volume*) vključimo primarni tumor in zunanje spolovilo, v kolikor sega tumor preko meja zunanjega spolovila dodamo varnostni rob 1 cm, če je zajeta nožnica dodamo iznad tumorja 3 cm varnostni rob, če je zajeta dankica, sečnica ali mehur pa 2 cm varnostni rob. Vključimo vse prizadete bezgavke in bezgavčne skupine: ingvinofemoralne, obturatorne bezgavke, bezgavke ob notranjem, zunanjem in skupnem iliakalnem žilju. Če je zajeta zadnja stena zgornje polovice nožnice ali zadnjik in mišica zapiralka, se lahko odločimo za vključitev presakralnih oziroma perirektalnih bezgavk. Obsevanje poteka z modernimi obsevalnimi tehnikami - VMAT (volumetrično modulirajoče ločno obsevanje, angl. *volumetric modulated arc radiotherapy*) ali IMRT (intenzitetno modulirajoče

obsevanje, angl. *intensity modulated radiotherapy*), skupna predpisana doza znaša 60 Gy ali več.

Večina bolnic ima ob takšnem zdravljenju akutne sopojavae na koži in sluznici vsaj G 2 - 3, zato jih moramo med obsevanjem redno - tedensko kontrolirati, po potrebi je vstaviti urinski kateter in bolnico hospitalizirati. Pri zajeti zadnjični mišici zapiralki ali sečnici, se lahko v sklopu kroničnih poznih posledic razvijeta inkontinenca za blato ali vodo, pogosto pa se pojavi tudi limfedem spodnjih okončin in zunanega spolovila. V primeru ostanka bolezni po obsevanju z visoko dozo, so te bolnice le izjemoma kandidatke za operativno zdravljenje.

### **Radikalno obsevanje ob ponovitvi bolezni**

Takšno zdravljenje prihaja v poštev pri lokalni ali regionalni ponovitvi bolezni v dimeljskih bezgavkah, ko bolezni kirurško ni možno odstraniti in bolnica še ni bila zdravljena z obsevanjem. Doza obsevanja je podobna kot pri primarnem radikalnem obsevanju, če je možno obsevanje poteka v kombinaciji s kemoterapijo. Prognoza je boljša pri bolnicah s ponovitvijo bolezni v področju zunanega spolovila v primerjavi s ponovitvijo v dimeljskih bezgavkah.

### **Obsevanje v sklopu predoperativnega zdravljenja**

Kandidatke za takšno zdravljenje so bolnice z napredovalo boleznijo, ki zajema zadnjik, mišico zapiralko, spodnji del rektuma, sečnico ali mehur, ki so sicer sposobne kirurškega zdravljenja, vendar bi bil le ta preveč mutilanten. Najboljše predoperativno zdravljenje je radioterapija v kombinaciji s cisplatinom. Obsevalna doza pri

predoperativnem zdravljenju znaša običajno 50 Gy in je nižja kot pri primarnem radikalnem obsevanju, zato je potrebno po takšnem obsevanju tudi v primeru popolnega kliničnega odgovora to histološko potrditi z biopsijami 6 -12 tednov po zaključku obsevanja. Zaradi tega je zelo pomembno načrtovanje obsevanja, ki mora poleg skrbnega opisa tumorja s fotografijo, vključevati tudi tetovažo lateralnih robov tumorja, ki jo izvedemo ob pripravi na CT simulatorju. V primeru patohistološko potrjenega ostanka bolezni je potreben operativni poseg, v primeru popolnega odgovora pa je možno spremljanje z rednimi kontrolami na tri mesece.

## **Literatura**

1. Armer K, Berek JS, Russo AL. Squamous cell carcinoma of the vulva: Medical therapy and prognosis. In: UpToDate, Falk SJ (Ed), UpToDate, Waltham, MA. (Accessed on July 14, 2017).
2. Beriwal S, Coon D, Heron DE, Kelley JL, Edwards RP, Sukumvanich P, et al. Preoperative intensity-modulated radiotherapy and chemotherapy for locally advanced vulvar carcinoma. *Gynecol Oncol* 2008; 109(2): 291–5.
3. de Hullu JA, van der Zee AG. Surgery and radiotherapy in vulvar cancer. *Crit Rev Oncol Hematol* 2006; 60(1): 38–58.
4. Gaffney DK, King B, Viswanathan AN, Barkati M, Beriwal S, Eifel P, et al. Consensus Recommendations for Radiation Therapy Contouring and Treatment of Vulvar Carcinoma, *Int J Radiat Oncol Biol Phys* 2016; 95(4): 1191-1200.
5. Montana GS, Thomas GM, Moore DH, Saxer A, Mangan CE, Lentz SS, et al. Preoperative chemo-radiation for carcinoma of the vulva with N2/N3 nodes: a gynecologic oncology group study. *Int J Radiat Oncol Biol Phys* 2000; 48: 1007(4)–13.

# **Takojšnja rekonstrukcija zunanjega spolovila po radikalni vulvektomiji – Predstavitev rezultatov zdravljenja na KO za Ginekologijo UKC Ljubljana v obdobju 2009-2014**

**Smrkolj Špela, Herzog Maruša,**

**Zore Andrej, Kostoski Sašo**

---

## **Uvod**

Rak zunanjega spolovila predstavlja 3-5 % vseh ginekoloških rakov in 1-2 % rakov pri ženskah. Standardno zdravljenje invazivne bolezni predstavlja radikalna lokalna ekscizija. Ustrezna izbira tehnike rekonstrukcije zunanjega spolovila zaradi različne starosti bolnic ob postavitvi diagnoze, pridruženih kroničnih boleznih, različnih pričakovanj glede funkcionalnega in kozmetičnega rezultata ostaja izziv. Namen analize naših podatkov bolnic, zdravljenih zaradi raka zunanjega spolovila v obdobju od 2009-2014, je bil oceniti uspešnost takojšnje rekonstrukcije zunanjega spolovila.

## **Metode**

Naredili smo retrospektivno analizo podatkov bolnic z rakom zunanjega spolovila, ki so bile primarno kirurško zdravljene na KO za Ginekologijo UKC Ljubljana v obdobju od 2009-2014. Podatke smo pridobili iz arhiviranih popisov bolnic. Pregledali smo vrsto operacije, ki je bila narejena in za nadaljnjo analizo izbrali bolnice, pri katerih je bila potrebna rekonstrukcija zunanjega spolovila z uporabo režnjev. Analizirali smo morebitne zaplete celjenja ran, nekroze režnjev in

ležalno dobo bolnic.

## **Rezultati**

V izbranem 5-letnem obdobju smo operirali 51 bolnic z rakom zunanjega spolovila. Povprečna starost žensk v času operacije je bila 73 let. Pri 31 bolnicah (61 %) smo naredili radikalno vulvektomijo z obojestransko ingvinalno limfadenektomijo, pri 17 bolnicah (33 %) smo napravili široko ekscizijo, pri 1 bolnici (2 %) široko ekscizijo z obojestransko ingvinalno limfadenektomijo, pri 1 bolnici (2 %) je bila narejena le obojestranska ingvinalna limfadenektomija, pri 1 bolnici (2 %) pa je bila narejena enostavna vulvektomija. Uporaba fasciokutanih režnjev za rekonstrukcijo zunanjega spolovila je bila potrebna pri 8 bolnicah. Pri 4 bolnicah (50 %) smo za rekonstrukcijo uporabili le enostranski pudendalni reženj z zgornjega notranjega dela stegna, pri eni bolnici smo uporabili pudendalni reženj z zgornjega notranjega dela stegna na eni strani in V-Y reženj na drugi strani, pri eni bolnici pudendalni reženj z zgornjega notranjega dela stegna na eni strani in višek tkiva nožnice, zaradi rektokele za kritje manjšega defekta zunanjega spolovila, na drugi strani, enkrat smo uporabili enostranski vezani reženj iz glutealne gube in enkrat obojestranski vezani reženj iz glutealne gube. Pri vseh bolnicah smo v področje ingvinalne limfadenektomije vstavili dren, ki je v povprečju ostal 9 dni. Vse bolnice so imele vstavljen stalni urinski kateter, ki je bil v povprečju odstranjen po 14 dneh. Vse bolnice so prejele pooperativno profilaktično antibiotično terapijo. Povprečna ležalna doba je bila 22 dni. Pri eni bolnici je prišlo do delne dehiscence ingvinalne rane, ki se je nato celila



sekundarno, pri eni bolnici pa je prišlo do delne dehiscence rane na donorskem mestu v glutealni regiji, ki se je prav tako celila sekundarno ob uporabi oblog in rednih prevez. Pri nobeni od bolnic ni prišlo do kompletne nekroze režnja, ob tem, da so bile vse rekonstrukcije narejene istočasno s primarno operacijo karcinoma zunanlega spolovila. Vse bolnice je operiral onkološki ginekolog brez prisotnosti plastičnega kirurga.

## **Razprava**

Večina rakov zunanlega spolovila izvira iz kože in so načeloma hitro opazni ob pregledu, tako da bi večino lahko prepoznali v zgodnjem stadiju, ko je lezija še majhna in kirurško zdravljenje enostavno. Številne bolnice se žal prepozno odločijo za pregled pri zdravniku, po drugi strani pa so začetne oblike raka zunanlega spolovila pogosto spregledane ob ginekološkem pregledu, zaradi česar je bolezen ob postavitvi diagnoze pogosto že v napredovali obliki. V kolikor je tumor ocenjen kot operabilen, je standardno kirurško zdravljenje pri napredovali obliki (FIGO stadij III, IV) radikalna vulvektomija z obojestransko ingvinalno limfadenektomijo, pogosto z delno ali popolno resekcijo sečnice, nožnice in danke. Redkeje je za popolno odstranitev tumorja potrebna pelvična eksenteracija in/ali resekcija prizadetih kosti in mišic. Za uspešno rekonstrukcijo zunanlega spolovila po tako obsežni odstranitvi tumorja je potreben izkušen operater.

Zasnovani in preizkušeni so že številni postopki rekonstrukcije zunanlega spolovila, vendar je za uspešen končni rezultat poleg ustrezne tehnične izvedbe bistvena izbira prave metode pri izbrani bolnici. V

članku, ki ga je leta 2005 objavil Salgarello s sodelavci, je bil predstavljen algoritem za izbiro ustreznega režnja. Glede na njihove izkušnje naj bi bili najustreznejši fasciokutani režnji. Pri majhnih do srednje velikih defektih priporočajo uporabo V-Y režnja, vezanega režnja iz glutealne gube ali pudendalnega režnja iz zgornjega notranjega dela stegna. V-Y reženj naj bi bil zaradi svoje vsestranskosti, zanesljivosti in enostavne izvedbe ob nizki stopnji zapletov med naštetimi najustreznejši. Za kritje večjih defektov priporočajo uporabo kožno-mišičnih režnjev, najustreznejši naj bi bil vertikalni reženj preme trebušne mišice (angl. *vertical rectus abdominis myocutaneus flap*, *VRAM flap*). Vlek režnja preko srednje linije ni priporočljiv, ker lahko zaradi prevelike napetosti pride do dehiscence in nekroze režnja. Rekonstrukcijo je zato priporočljivo načrtovati ločeno za vsako polovico zunanega spolovila, pri čemer sta glede na velikost in mesto defekta lahko uporabljena različna režnja.

Diogo in sodelavci so v retrospektivni raziskavi preučevali uspešnost takojšnje rekonstrukcije po operaciji karcinoma zunanega spolovila in zaključili, da so fasciokutani režnji iz zgornjega dela stegna trenutno najprimernejši. Poudarili so prednost razpoložljivosti tkiva na donorskem mestu, dobro viabilnost režnja in ohranitev senzibilitete. V-Y reženj iz glutealne gube, ki ga priporoča Lee s sodelavci, naj bi bil po njihovem mnenju primeren le v primerih, ko je anteriorna polovica vulve ohranjena in defekt ni prevelik. Muneuchi in sodelavci, po drugi strani, kot reženj prve izbire zagovarjajo t.i. DIEP reženj (angl. *deep inferior epigastric perforator flap*), ki temelji na prekrvavitvi iz perforantnih arterij iz spodnje globoke epigastrične arterije.

Naše izkušnje kažejo, da so rezultati rekonstrukcije zunanjega spolovila z uporabo fasciokutanih režnjev z zgornjega notranjega dela stegna ali glutealne gube dobri, saj ne puščajo hujših posledic na donorskem mestu in omogočajo dobre estetske in funkcionalne rezultate. Kožno-mišični režnji so po naših izkušnjah najprimernejši pri kritju obsežnih defektov. Priporočamo tudi medoperativno vstavitve drenov v področje po ingvinalni limfadenektomiji, saj lahko limforeja prepreči primarno celjenje rane in povzroči nekrozo režnja. Poleg vsega naštetega, moramo pri načrtovanju tehnike rekonstrukcije po operaciji karcinoma zunanjega spolovila upoštevati dejstvo, da je večina bolnic starejših in imajo pogosto pridružene številne kronične bolezni, ki lahko vplivajo na izhod zdravljenja. Pomembna je dobra predoperativna ocena, naša odločitev pa mora temeljiti tudi na pričakovanjih bolnice. Ne nazadnje je za dober rezultat zdravljenja pomembna ustrezna pooperativna nega rane in skrb za hitro rehabilitacijo bolnic. Po naših izkušnjah je priporočljiva tudi vstavitve urinskega katetra, ki ga lahko odstranimo, ko je bolnica mobilizirana in rana ustrezno celi.

## **Zaključki**

Rezultati takojšnje rekonstrukcije zunanjega spolovila z uporabo fasciokutanih režnjev po kirurški resekciji karcinoma so dobri. Potrebne so nadaljnje klinične raziskave, po možnosti prospektivne, ki bi primerjale uspešnost različnih postopkov rekonstrukcije enakih defektov zunanjega spolovila. Večina avtorjev poroča o primerih, pri katerih je prvi del posega, ki obsega resekcijo tumorja, izvedel onkološki ginekolog, pri rekonstrukciji pa je sodeloval s specialistom plastične in

rekonstrukcijske kirurgije. Kot navaja Weikel s sodelavci, sodelovanje s kirurgom plastikom razširi spekter mogočih kirurških rešitev rekonstrukcije zunanjega spolovila in s tem pripomore tako k boljšemu izidu onkološkega zdravljenja kot tudi boljšemu estetskemu izhodu. Kljub temu naši rezultati dokazujejo, da je uspeh rekonstrukcije zunanjega spolovila s strani izkušenega onkološkega ginekologa v sodelovanju z ustrežno izobraženim negovalnim osebjem primerljiv in omogoča zelo dobre funkcionalne in kozmetične rezultate.

## Literatura

1. Russell AH, Van der Zee AGJ Vulvar and Vaginal Carcinoma. In: LL Gunderson, JE Tepper. *Clinical Radiation Oncology*. Elsevier, Amsterdam, 2016:1241-1276.
2. Weikel W, Hofmann M, Steiner E, Knapstein P.G., Koelbl H. Reconstructive surgery following resection of primary vulvar cancers. *Gynecol Oncol*. 2005;99(1): 92-100.
3. Woelber L1, Trillsch F, Kock L, Grimm D, Petersen C, Choschzick M, Jaenicke F, Mahner S. Management of patients with vulvar cancer: a perspective review according to tumour stage. *Ther Adv Med Oncol*. 2013;5(3):183-92.
4. Hockel M, Dornhofer N. Vulvovaginal reconstruction for neoplastic disease. *Lancet Oncol*. 2008;9(6):559-68.
5. Salgarello M, Farallo E, Barone-Adesi L, Cervelli D, Scambia G, Salerno G, et al. Flap algorithm in vulvar reconstruction after radical, extensive vulvectomy. *Ann Plast Surg*. 2005;54(2):184-90.
6. Diogo F, Gutemberg A, Marcio A, Guilherme A, Yara F, Talita F. Analysis of the use of fasciocutaneous flaps for immediate vulvar reconstruction. *Rev. Col. Bras. Cir*. 2012;39(1):54-9.
7. Lee PK, Choi MS, Ahn ST, Oh DY, Rhie JW, Han KT. Gluteal fold V- Y advancement flap for vulvar and vaginal reconstruction: a new flap. *Plast Reconstr Surg*. 2006;118(2):401-6.

8. Muneuchi G, Ohno M, Shiota A, Hata T, Igawa HH. Deep inferior epigastric perforator (DIEP) flap for vulvar reconstruction after radical vulvectomy: a less invasive and simple procedure utilizing an abdominal incision wound. *Ann Plast Surg.* 2005;55(4):427-9.
9. Weikel W, Schmidt M, Steiner E, Knapstein PG, Koelbl H. Surgical therapy of recurrent vulvar cancer. *Am J Obstet Gynecol.* 2006;195(5):1293-302.

## **Biopsija varovalne bezgavke pri raku zunanjega spolovila**

**Aleš Vakselj, Sebastjan Merlo**

---

Med vsemi ginekološkimi raki je delež raka zunanjega spolovila približno 4 %. Poti širjenja ploščatoceličnega raka so tri. Najpogosteje zaseva limfogeno v ingvinofemoralne bezgavke, hematogeni razsoj je zelo redek, tudi direktno razraščanje je redko.

Standardno kirurško zdravljenje zgodnjih stadijev raka zunanjega spolovila (T1, T2) brez tipljivo povečanih ingvinalnih bezgavk je bila široka lokalna ekscizija tumorja z varnostnim robom 1 cm in enostranska ali obojestranska ingvinofemoralna limfadenektomija skozi ločene reze.

Kljub dobremu preživetju je bila ob omenjeni kirurški tehniki kratkotrajna in dolgotrajna morbiditeta precejšnja. Opažali smo okužbe in dehiscence ran, pojav limfocistin limfedema spodnjih okončin, kar je pomembno podaljšalo hospitalizacijo in zmanjšalo kvaliteto življenja

Pri zgodnjih stadijih bolezni najdemo zasevke v ingvinofemoralnih bezgavkah le pri 20 do 30 % bolnic. Vse ostale bolnice (70 % ali več) od posega nimajo koristi, močno pa se poveča obolevnost. Od uvedbe ločenih incizijskih mest se je število zapletov sicer zmanjšalo, še vedno pa pogosto nastanejo limfedemi, limfociste ali dehiscence rane.

Zanesljive diagnostične metode za določitev predoperativnega statusa ingvinofemoralnih bezgavk ni. S palpacijo najdemo le 25 % metastatskih bezgavk. Senzitivnost MRI naj bi bila glede na literaturo le 40 - 50 %. Dobra metoda za potrditev zasevkov v področnih bezgavkah

je ultrazvočno vodena tankoigelnna biopsija, vendar je uspešnost te metode v glavnem odvisna od izkušenosti preiskovalca.

Prav pomanjkanje neinvazivnih tehnik za ugotavljanje statusa ingvinofemoralnih bezgavk, odsotnost zasevkov v bezgavkah pri večini bolnic v nizkih stadijih bolezni in pogosta morbiditeta po limfadenektomiji, je vodila do razvoja minimalno invazivne kirurške tehnike (biopsije varovalne bezgavke) pri raku zunanjega spolovila, kar je danes standardno zdravljenje.

Varovalna bezgavka je opredeljena kot prva bezgavka v limfatičnem bazenu, v katero se drenira limfa iz primarnega tumorja. Histološka preiskava varovalne bezgavke naj bi bila reprezentativna za vse ostale bezgavke v tem področju. Histološko negativna varovalna bezgavka naj bi napovedovala odsotnost metastaz v drugih, nevarovalnih bezgavkah.

Za biopsijo varovalne bezgavke pridejo v poštev bolnice, pri katerih je:

- histološko potrjen rak zunanjega spolovila z globino invazije več kot 1 mm.
- tehnično izvedljivo injiciranje potrebnih substanc v okolico tumorja.
- potrjena odsotnost povečanih in fiksiranih bezgavk v ingvinalnih predelih .

Varovalno bezgavko označujemo vedno na dva načina, s  $^{99m}\text{Tc}$  (tehnecij) vezanim nanokolidom in s patentnim modrilom. Ta način je najzanesljivejši, varovalno bezgavko najdemo v 100 %. Samo z

vbrizgavanjem modrila identificiramo varovalno bezgavko po podatkih iz literature le v 56 do 88 %.

Koloid vbrizgamo s tanko iglo intradermalno na štirih mestih tik ob zunanjem robu tumorja. Sledi limfoscintigrafija z gama kamero. Prva aktivna točka je varovalna bezgavka, njen položaj označijo na koži. Včasih se pokaže več mest z visoko aktivnostjo, v takem primeru označijo vsa. Tik pred začetkom operacije vbrizgamo ob robu tumorja modrilo (na istih mestih, kot smo predhodno vbrizgali izotop). Na koži na označenem mestu naredimo 3 do 4 cm dolg rez, pazljivo razmikamo tkiva, da preprečimo krvavitev, tako lažje najdemo modro obarvano bezgavko. Njeno aktivnost preverjamo z ročnim gama detektorjem. Bezgavko previdno odstranimo. Če najdemo naslednjo modro obarvano bezgavko z nižjo aktivnostjo, odstranimo tudi to.

Sledi odstranitev tumorja na zunanjem spolovilu s širokim varnostnim robom. Radikalna vulvektomija pride v poštev le v primeru multifokalne rasti tumorja.

Pregled bezgavke po metodi zaledenelega reza ni primeren, ker uniči bezgavko in ni možen nadaljnji pregled le-te (ultrastaging). Počakamo na definitivni izvid in po potrebi bolnico ponovno operiramo. Če je v varovalni bezgavki zasevek, naredimo ingvinofemoralno limfadenektomijo, izjemoma se lahko odločimo za pooperativno obsevanje (odločitev je individualna pri vsaki bolnici tudi glede na ostale prognostične dejavnike).

DiSaia s sodelavci je bil prvi, ki je že leta 1991 domneval, da površinske ingvinalne bezgavke pri raku zunanjega spolovila verjetno služijo kot varovalne bezgavke za vse globlje ležeče. Prvo raziskavo je



1994 leta objavil Levenback. Varovalne bezgavke je identificiral s pomočjo modrila in zanesljivost postopka kontroliral s kasnejšo kompletno ingvinofemoralno limfadenektomijo. Tri leta kasneje je deCesare objavil rezultate raziskave, pri kateri je za iskanje varovalnih bezgavk uporabil intraoperativni gama števec. Obe metodi je združil Hullu, ki je varovalne bezgavke označil s preoperativno limfoscintigrafijo in intraoperativno z modrilom.

## **Literatura**

1. De Hullu JA, Van der Zee AGJ. Sentinel node techniques in cancer of the vulva. *Current Women's Health Report* 2003, 3(1): 19 – 26.
2. Sliutz G, Reinhaller A, Lantzsch T et al. Lymphatic mapping of sentinel nodes in early vulvar cancer. *Gynecol Oncol* 2002;84(3): 449 – 52.
3. Puig – Tintore LM, Ordi J, Vidal – Sicart S et al. Further data on the usefulness of sentinel node identification and ultrastaging in vulvar squamous cell carcinoma. *Gynecol Oncol* 2003;88(1): 29 – 34.

## Sistemsko zdravljenje raka zunanega spolovila

Erik Škof

---

Podatki o vlogi sistemskega zdravljenja pri zdravljenju raka zunanega spolovila, so zelo skopi in temeljijo na manjših, nerandomiziranih kliničnih raziskavah faze II. Kemoterapija prihaja v poštev kot paliativno sistemske zdravljenje metastatske bolezni. V raziskavah so uporabljali različne citostatike (cisplatin, paklitaksel, bleomicin, navelbin, 5-FU) v kombinacijah ali monoterapiji. Delež odgovorov na zdravljenje je bil od 0-40 %, preživetje brez napredovanja bolezni od 1-10 mesecev, celokupno preživetje do 19 mesecev . Zaradi toksičnosti cisplatina, v zadnjih letih pri zdravljenju metastatskega raka zunanega spolovila uporabljamo karboplatin, ki je manj toksičen. Po analogiji z metastatskim rakom materničnega vratu v zadnjih letih, tudi pri zdravljenju metastatskega raka zunanega spolovila, vse bolj uporabljamo kombinacija karboplatina in paklitaksela, ker je omenjena kombinacija podobno učinkovita in manj toksična od kombinacije cisplatina in paklitaksela .

Zdravljenje s kemoterapijo lahko uporabljamo tudi v kombinaciji s sočasnim obsevanjem (kemoradioterapija), kot samostojno zdravljenje ali kot predoperativno (neoadjuvantno) zdravljenje pri bolnicah z lokalno napredovalo boleznijo. Pri kemoradioterapiji uporabljamo različne citostatike (cisplatin, 5-FU, mitomicin-C) z namenom boljšega lokalnega učinka obsevanja (kemosenzibilizacija) (3,4). Ker je sočasno zdravljenje s kemoterapijo in obsevanjem povezano z večjo toksičnostjo,

uporabljamu med obsevanjem nižje odmerke citostatikov, zato gre v tem primeru dejansko za lokalno in ne za sistemsko zdravljenje.

## **Literatura:**

1. Cormio G, Loizzi V, Gissi F, et al. Cisplatin and vinorelbine chemotherapy in recurrent vulvar carcinoma. *Oncology* 2009; 77(5): 281-4.
2. Kitagawa R, Katsumata N, Shibata T, et al. Paclitaxel Plus Carboplatin Versus Paclitaxel Plus Cisplatin in Metastatic or Recurrent Cervical Cancer: The Open-Label Randomized Phase III Trial JCOG0505. *J Clin Oncol.* 2015;33(19): 2129-35.
3. Moore DH, Ali S, Koh WJ, et al. A phase II trial of radiation therapy and weekly cisplatin chemotherapy for the treatment of locally-advanced squamous cell carcinoma of the vulva: a gynecologic oncology group study. *Gynecol Oncol* 2012; 124 (3): 529-33.
4. Montana GS, Thomas GM, Moore DH, et al. Preoperative chemo-radiation for carcinoma of the vulva with N2/N3 nodes: a gynecologic oncology group study.. *Int J Radiat Oncol Biol Phys* 2000; 48(4): 1007-13.

## Primer bolnice z malignim melanomom zunanjega spolovila

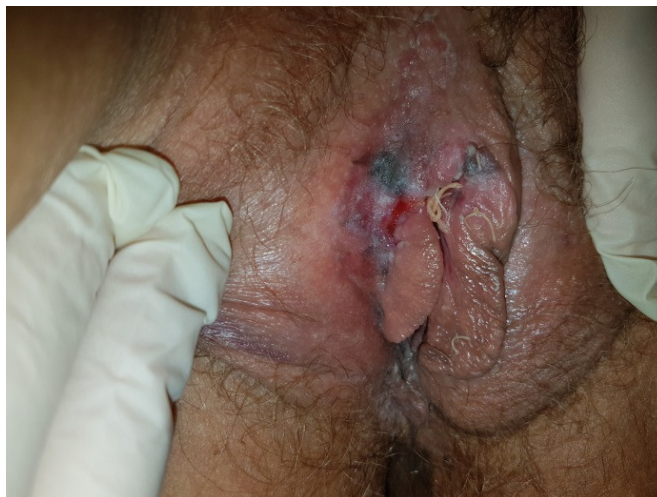Bebar Sonja

---

Ob prvem pregledu na Onkološkem inštitutu je bila bolnica stara 35 let. K nam je bila napotena iz druge zdravstvene ustanove, kjer je bila obravnavana zaradi neobičajne pigmentne lezije na zunanjem spolovilu. Biopsija je pokazala, da gre za maligni melanom.

Patohistološki izvid je govoril za maligni melanom, ulceriran tip, nodularni z vertikalnim tipom rasti, Breslow 2,87 mm in Clark IV, epiteloidnocelična neoplazma z 2 – 6 mitoz na mm<sup>2</sup>, slabo pigmentiran tumor, z zmerno vnetno infiltracijo na bazi, brez vaskularne invazije, z mikroinfiltrati na robu. Stranski kirurški robovi so bili tumorsko infiltrirani, prav tako globoki rob na enem mestu.

Mlada ženska je bila v odlični splošni kondiciji, brez pridruženih bolezni in brez ginekoloških težav. Nikoli ni rodila. Povedala je, da pigmentno lezijo v predelu zunanjega spolovila opaža že vrsto let, a se je v zadnjih mesecih spremenila. Ob večjih naporih, veliko se je ukvarjala s kolesarjenjem, je nastala na pigmentiranem mestu ulceracija, ki je občasno zakrvavela. To je bil tudi razlog obiska pri ginekologu, ki je opravil biopsijo, ta pa je privedla do diagnoze.



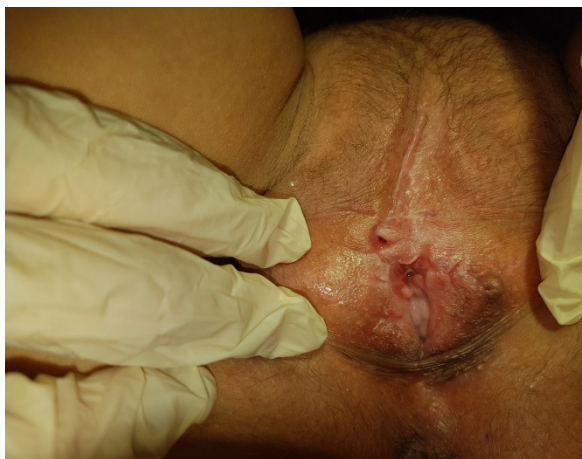Slika 1. Lokalni status po biopsiji tumorja pred operacijo

Sledil je kirurški poseg, in sicer delna vulvektomija in odstranitev varovalnih bezgavk. Na dan operacije smo na štirih mestih ob robu tumorja vbrizgali tehnecij. Sledila je limfoscintigrafija. Na desni strani so se pokazale tri bezgavke, na levi dve. Vse so bile odstranjene in ob tem označeni nivoji lege bezgavk. Narejena je bila delna vulvektomija. Z vretenastim rezom z varnostnim robom vsaj 1,5 cm smo odstranili ležišče tumorja in pigmentne lezije v bližini.

Dokončni patohistološki izvid: rezidualni maligni melanom ob kožnem rezu, od stranskega in globokega kirurškega roba oddaljen 5 mm. V odstranjenih bezgavkah ni bilo zasevkov.

Pooperativni potek je bil brez posebnosti. Primer bolnice je bil nato predstavljen na konziliju za maligne melanome, ki je sprva predlagal ponovno ekscizijo ležišča tumorja, za kar pa se nismo odločili, saj je imel svež preparat zadosten varnostni rob. Za dopolnilno zdravljenje se niso določili, predlagali so le redne kontrole.

Po operaciji je bila bolnica trikrat na kontrolnem ginekološkem pregledu. Ob zadnji kontroli, 10 mesecev po končanem zdravljenju, je bil narejen ultrazvočni pregled ingvinalnih delov, ki je bil v mejah normale.



Slika 2. Stanje po operaciji



Slika 3. stanje ob kontroli

Maligni melanom zunanjega spolovila je redka bolezen, saj le 3 % vseh malignih melanomov odkrijemo v predelu genitalnega trakta.

So zelo agresivni tumorji z neugodno prognozo. Bolezen se najpogosteje pojavi v šestem in sedmem desetletju življenja. Prvi znaki so lezija na zunanjem spolovilu, srbenje, občutek nelagodja ali krvavitv. Melanome v predelu zunanjega spolovila običajno odkrijemo pozno. Sprva so asimptomatski, težave se pojavijo, ko zrastejo, eksulcerirajo ali zakrvavijo.

Smernice zdravljenja sledijo smernicam zdravljenja kožnih melanomov. Poudarja se individualen pristop pri odločitvah o postopkih zdravljenja. Še vedno je najpomembnejši kirurški poseg, ki je konservativen. Tumor odstranimo s širokim varnostnim robom, odstranimo tudi varovalne bezgavke.

V diagnostiki je zelo pomembna dermatoskopija. Je neinvazivna, omogoča mikroskopski pregled kožne spremembe, pomaga ločiti med benigno in maligno pigmentno lezijo, omogoča spremljanje kožnih sprememb skozi čas in nam pomaga pri odločitvi, katere je treba odstraniti.

## **Prikaz primera bolnice z bazalnoceličnim rakom zunanjega spolovila**

**Manja Šešek**

---

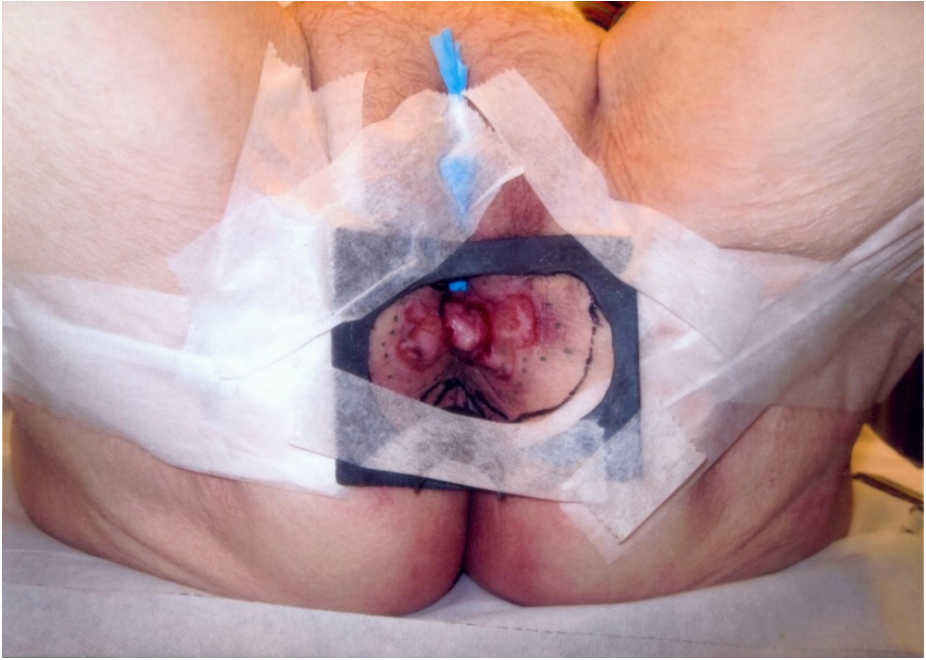Takrat 84-letna bolnica je po 35 letih opravila pregled pri ginekologu zaradi izrazite srbečice in spremembe v predelu zunanjega spolovila, ki jo je opazala zadnjih 7 mesecev. Sprememba je bila sprva prisotna na desni strani spolovila, nato pa še na levi strani.

Ob kliničnem pregledu je bila vidna tumorska sprememba velikosti 4x3 cm, ki je zajemala perinej, se spredaj širila do introitusa, zadaj pa do zadnjika in ga obdajala s sprednje strani. Histološko je bil potrjen bazalnocelični karcinom infiltrativnega tipa. Zamejitvene preiskave so potrdile lokalno napredovalo bolezen.

Bolnica je bila obravnavana na ginekološko-onkološkem konziliju. Zaradi mutilantnosti operativnega zdravljenja je bilo predlagano zdravljenje z obsevanjem.

Glede na lego, velikost in debelino tumorske formacije smo se odločili za obsevanje na ortovoltnem obsevalnem aparatu. Pripravo na obsevanje z zarisom obsevalnega polja v takem primeru naredimo na obsevalniku. Na kožo zarišemo meje vidne oziroma tipne tumorske formacije ter dodamo varnostni rob. Izdelamo individualno zaščito okrog tumorske formacije ter dodatno zaščito za ščitenje zadnjika oziroma mišice zapiralke, z namenom večje verjetnosti ohranitve kontinence za blato (Slika 1).

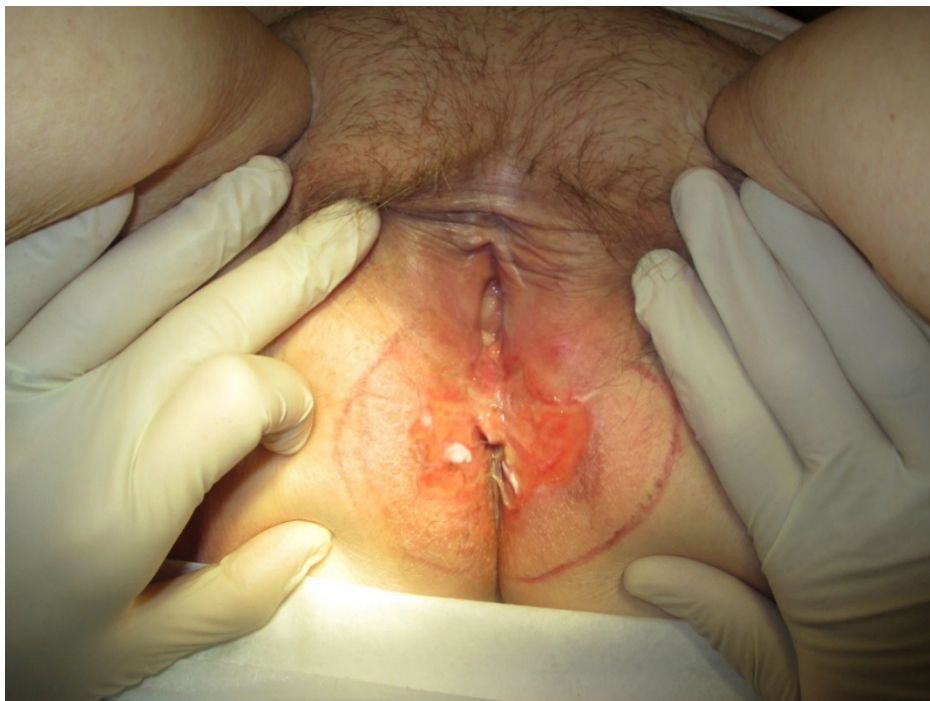



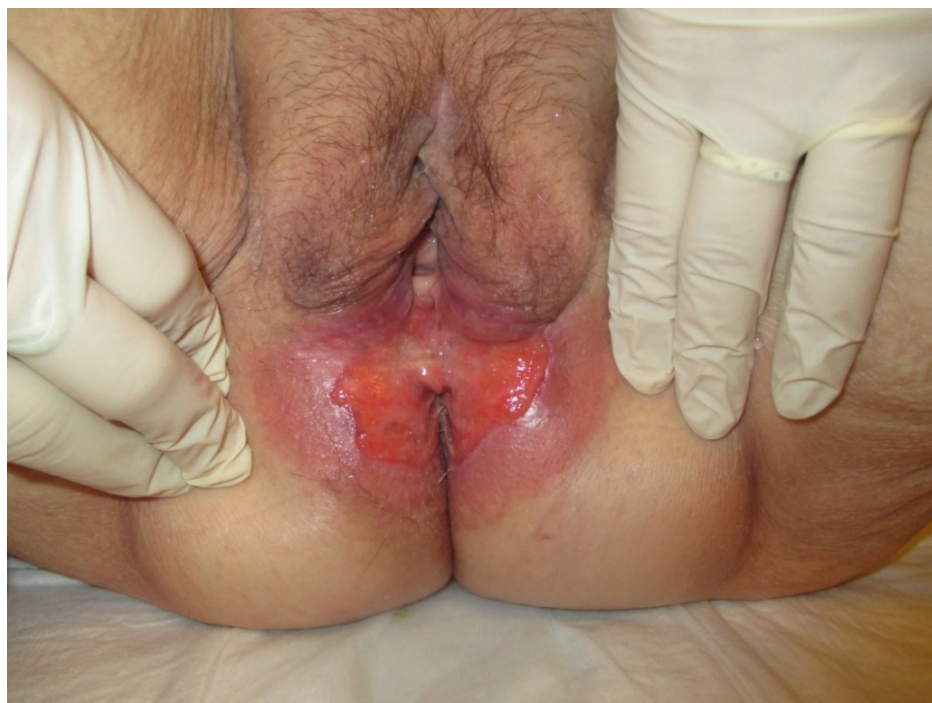Slika 1. Z barvilom označen rob tumorja. Zarisano polje z varnostnim robom. Svinčena zaščita priležne zdrave kože.

Bolnica se je obsevala ambulantno, z rednimi tedenskimi kontrolami v radioterapevtski ambulanti. Kontrole so namenjene spremljanju bolnic med obsevanjem, s ciljanim sledenjem pričakovanih stranskih učinkov obsevanja, ki so odvisni od vrste in namena zdravljenja, prejete doze sevanja ter lege in velikosti obsevalnega polja.

Bolnica med obsevanjem ni imela nobenih težav z odvajanjem blata in vode. Na koži in sluznici v obsevalnem polju pa so se pojavili pričakovani akutni stranski učinki (Sliki 2, 3).



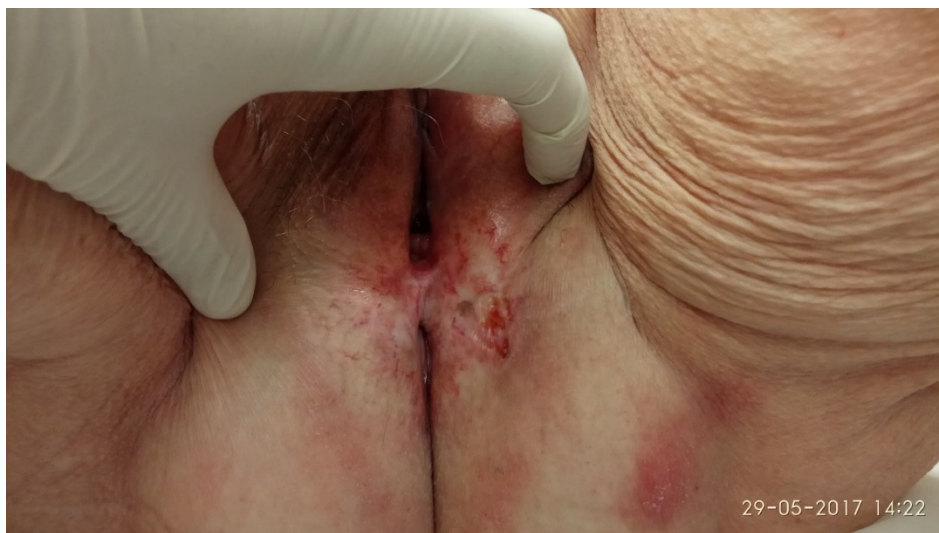Slika 2. Radiodermatitis G1: blago pordela koža, prisotno drobno suho luščenje kože (drugi teden obsevanja).



Slika 3. Jasno demarkirani robovi tumorja, radiodermatitis G2: izrazitejša rdečina, drobno vlažno luščenje kože, večinoma ob kožnih gubah, zmeren edem (tretji teden obsevanja).

Po zaključenem zdravljenju je bolnica hodila na redne kontrole. Ob kliničnem pregledu smo ugotavljali postopno manjšanje tumorske formacije ter celjenje radiodermatitisa. Ob zadnjem pregledu, dve leti in pol po zaključenem zdravljenju, je bila bolnica brez bolezni. V obsevanem področju pa so bile prisotne kronične poobsevalne spremembe kože: teleangiektazije, atrofija in hipopigmentacija, vse G1 (Slika 4).

Bazalnocelični karcinom perineja je redka bolezen, izbor zdravljenja je individualen, odvisen od obsega bolezni in zdravstvenega stanja bolnice.



Slika 4. Atrofična, hipopigmentirana koža z drobnimi teleangiektazijami.

Pri zdravljenju raka zunanjega spolovila z obsevanjem je potrebna visoka doza obsevanja prav na koži in priležni sluznici. Pri obsevanju z visokoenergetskimi fotonskimi žarki moramo za dosego le-tega uporabiti bolus. Stranski učinki obsevanja se kažejo s spremembami kože (radiodermatitis) in sluznice (radiomukozitis). Sevanje privede do zarodno plast celic. V času obsevanja se pojavi akutna poškodba kože, ki povzroča neudobje, bolečino in vpliva na kakovost življenja. Koža v obsevanem področju postane pordela, suho luščeča, srbeča. Običajno v tretjem tednu obsevanja te spremembe postanejo izrazitejše, pojavijo se manjša področja vlažnega luščenja kože, predvsem v kožnih gubah, kasneje pa tudi obsežnejša področja vlažnega luščenja na preostalem delu obsevane kože. Sočasno lahko sledimo tudi spremembam na sluznici. Radiomukozitis se kaže s posameznimi in zlivajočimi razjedami in psevdomembranami različnih stopenj. Značilna je tudi

krvavitev iz sluznice že ob manjši poškodbi. Glede na velikost obsevalnega polja se lahko pojavi tudi pogostejše odvajanje vode ali blata ter zapovedovalnost. Akutni stranski učinki postopno izzvenijo v nekaj tednih po zaključenem zdravljenju. Potrebna je skrbna lokalna nega, da preprečimo nadaljnjo poškodbo kože in morebitno okužbo. Kasneje se lahko pojavijo kronične spremembe kože (atrofija, motnje pigmentacije, teleangiektazije).

# Fizioterapija in rehabilitacija po zdravljenju raka zunanjega splovila

Sanja Đukić

---

## Uvod

Standardno zdravljenje raka zunanjega spolovila je kirurško, glede na patohistološki izvid, lahko sledi pooperacijsko obsevanje.

Fizioterapevtska obravnava po ginekološki operaciji je usmerjena predvsem v preprečevanje dihalnih in cirkulatornih motenj, poučevanje pravilne pooperativne mobilizacije in spodbujanje k čimprejšnji aktivaciji.

*Prvi dan po operaciji* bolnico naučimo izvajati dihalne vaje (spodbujamo globoko dihanje, vdih skozi nos in izdih skozi usta). Najpogosteje učimo dihanja s trebušno prepono, s čimer bolnica prediha spodnje predele pljuč, zmanjša se »mrtvi prostor« in sprosti se ramenski obroč. Bolnici pri izkašljevanju pomagamo, če je treba. Dihalne vaje izvaja večkrat na dan (na 2 do 3 ure). Za preprečevanje cirkulatornih zapletov jim svetujemo izvajanje vaj za vensko cirkulacijo s spodnjimi udi (vsako uro 10 do 15 ponovitev). Prav tako začne bolnica s posedanjem (obračanje v postelji, izogibamo se uporabi trapeza), vstajanjem in hojo (kratka razdalja, če je sposobna). *Drugi dan po operaciji* bolnica nadaljuje z vajami iz prvega dne. Pri tem ji pomaga fizioterapevt, če pomoč potrebuje. Postopoma zmanjšujemo fizioterapevtovo pomoč pri mobilizaciji. Bolnica pridobiva samostojnost pri vseh dnevnih opravilih in aktivnostih.

Pred odpustom bolnico poučimo, kdaj lahko začne z domačimi opravili, rekreativnimi dejavnostmi, o pomenu pravilnega dvigovanja bremen in o vajah za krepitev mišic medeničnega dna. Po operaciji je prvih 6 tednov dovoljeno dvigovanje le lažjih predmetov (1 kg), težje predmete pa šele po 8 do 10 tednih.

## **Limfedem**

Limfedem nastane kot posledica motnje v delovanju limfnega sistema, ki povzroči zastoj limfne tekočine v medceličnem tkivu. Pogosteje se pojavi (v spodnjih udih, dimljah in/ali v spodnjem delu trebuha) pri bolnicah, pri katerih je bila narejena limfadenektomija in/ali obsevanje ingvinalnih in medeničnih lož. Limfedem je kronično in progresivno stanje, ki povzroča izgubo funkcije spodnjega uda, bolečino in neudobje ter posledično vpliva na psihološko slabo počutje. Avstralska raziskava je pokazala, da se je limfedem razvil pri 50 % bolnic dve leti po zdravljenju ginekološkega raka.

Bolnice moramo informirati o ukrepih za preprečevanje limfedema, kot so izogibanje težkim in ponavljajočim se aktivnostim, večkratna elevacija spodnjih udov, izogibanje tesnim oblačilom, vzdrževanje telesne teže, skrb za nego kože. Odsvetujemo tudi kopanje v vročih termalnih vodah in obisk savne. Za lažje obvladovanje limfedema je treba bolnice opozoriti na prvi znak, ki je občutek teže in otekanje v področju simfize, zunanje spolovila in spodnjih udov. Ob pojavu le tega je potreben obisk zdravnika.

Za najuspešnejšo in priporočeno fizioterapijo se je izkazala kompleksna terapija za zmanjšanje limfedema. To je kombinacija

postopkov, ki zajemajo ročno limfno drenažo, kombinirano s presoterapijo, kompresijsko povijanje, vsakodnevno izvajanje terapevtskih vaj, elevacija uda in skrb za nego kože. Terapijo izvaja šolan in izurjen limfterapevt (fizioterapevt).

## **Zaključek**

Vloga fizioterapije po zdravljenju raka zunanlega splovila je usmerjena v individualno obravnavo bolnic. Preprečuje pooperativne zaplete in s svojimi metodami omogoča hitrejšo aktivacijo ter izboljšuje psihofizične sposobnosti bolnic. Cilj je celostna rehabilitacija bolnic, ki bo izboljšala njihovo kakovost življenja z najmanjšimi posledicami bolezni in postopkov zdravljenja.

## **Literatura**

1. Bebar S. Biopsija varovalne bezgavke pri raku zunanlega splovila. Onkologija. 2004 VII. Št.1. Dostopno na:  
[//www.onko-i.si/fileadmin/onko/datoteke/dokumenti/1\\_2004\\_6.pdf](http://www.onko-i.si/fileadmin/onko/datoteke/dokumenti/1_2004_6.pdf).
2. Casley-Smith J, Boris M, Weindorf S, Lasinski . Treatment for lymphedema of the arm: Casley-Smith metod. Cancer.1998; 83 (Suppl 12): 2843 – 2860.
3. Földi E, The treatment of lymphedema. Cancer. 1998; 83 (Suppl 12): 2833 – 2834.
4. Hayes S.C., et al., Lymphedema following gynecological cancer: Result from a prospective, longitudinal cohort study on prevalenc, incidence and risk..., Gynecol Oncol (2017). Dostopno na: [http://www.gynecologiconcology-online.net/article/S0090-8258\(17\)30899-5/fulltext](http://www.gynecologiconcology-online.net/article/S0090-8258(17)30899-5/fulltext).
5. Main E, Denehy L. Physiotherapy for respiratory and cardiac problems: Adults and paediatrics, 5 ed, Physiotherapy Essential, Churchill Livingstone; 2015.



6. Sapsford R, Bullock-Saxton J, Markwell S, Physiotherapy and gynecological surgery. *Women's health: A textbook for physiotherapists*. 1 th ed. London: WB Saunders Company Ltd; 1998. p. 466-473.
7. Yost KJ, et al., Lymphedema after surgery for endometrical cancer: prevalence, risk factors, and quality of life. *Obstet Gynecol*. 2014; 124: 307 – 315.

# KEYTRUDA®

(pembrolizumab, MSD)

## Zdravilo KEYTRUDA®:

# MOČ ZAVIRALCA PD-1

## za podaljšano preživetje<sup>1</sup>

Literatura:

1. Povzetek glavnih značilnosti  
zdravila Keytruda, avgust 2017.



Merck Sharp & Dohme, inovativna zdravila d.o.o.  
Šmartinska cesta 140, 1000 Ljubljana, telefon: 01/ 520 42 01, faks: 01/ 520 43 49/50,  
Pripravljeno v Sloveniji, september 2017. 1160070-0003 EXP: 09/2018

Samo za strokovno javnost.

H - Predpisovanje in izdaja zdravila je le na recept, zdravilo pa se uporablja samo v bolnišnicah. Pred predpisovanjem, prosimo, preberite celoten Povzetek glavnih značilnosti zdravila Keytruda, ki je na voljo pri naših strokovnih sodelavcih ali na lokalnem sedežu družbe.



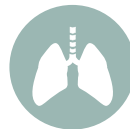Za ogled celotnega Povzetka glavnih značilnosti zdravila skenirajte QR kodo.



**Kar je slabo za moj tumor,  
je dobro zame.**



**KORAK  
NAPREJ  
pri zdravljenju  
onkoloških  
bolnikov.**



# Manj kardiotsičnosti, mielosupresije, alopecije in slabosti<sup>1,2</sup>



Pri zdravljenju raka jajčnikov, raka dojk, diseminiranega plazmocitoma ali Kaposijevega sarkoma v primerjavi s standardnim doksorubicinom CAELYX zagotavlja: **primerljivo učinkovitost z manj kardiotsičnosti, mielosupresije, alopecije in slabosti.**<sup>1,2</sup>

## SKRAJŠANO NAVODILO ZA PREDPISOVANJE ZDRAVILA

**Ime zdravila:** Caelyx 2 mg/ml koncentrat za raztopino za infundiranje. **Sestava:** doksorubicinjev klorid,  $\alpha$ -( $2$ - $11$ , $2$ -disteairil- $sn$ -glicerol(3)fosfooksi(2)etilkarbamoidil)- $\omega$ -metoksipoli(oksietilen)-40 natrijeva sol, hidrogeniran sojin fosfatidilholin, holesterol, amonijev sulfat, saharoza, histidin, voda za injekcije, klorovodikova kislina, natrijev hidroksid. **Indikacije:** Za zdravljenje metastatskega raka dojk pri bolnicah s povečanim tveganjem za bolezni srca v obliki monoterapije, napredovalnega raka jajčnikov, če predhodno zdravljenje s kemoterapijo na osnovi platine, indicirano za prvo linijo, ni bilo uspešno, v kombinaciji z bortezomibom za zdravljenje napredovalnega diseminiranega plazmocitoma pri bolnicah, ki so pred tem že prejele najmanj eno vrsto predhodnega zdravljenja in so bodisi že imele presaditev kostnega mozga ali pa niso primerni za njo, z aidom povezanega kaposijevega sarkoma pri bolnicah z najmanjnim številom celic CD4 (< 200 limfocitov CD4/mm<sup>3</sup>) in razširjeno mukokutano ali visceralno boleznijo. Zdravilo Caelyx lahko uporabljate kot sistemsko kemoterapijo prve izbire ali kot kemoterapijo druge izbire pri bolnicah, ki imajo z aidom povezan Kaposijev sarkom in bolezen, ki je napredovala kljub predhodni kombinirani sistemski kemoterapiji z vsaj dvema od naslednjih citostatikov: alkaloid vinke, bleomicin in standardni doksorubicin (ali kakšen drug antraciklin) ter pri tistih bolnicah, ki so slabo prenašali takšno predhodno kombinirano sistemsko kemoterapijo. **Odmerjanje:** rak dojk/jajčnikov: 50 mg/m<sup>2</sup> i.v./4 tedne; diseminirani plazmocitom: 1 urna i.v. infuzija 30 mg/m<sup>2</sup> na 4. dan 3 tedenske sheme zdravljenja z bortezomibom, takoj po infuziji bortezomiba; z aidom povezan kaposijev sarkom: 20 mg/m<sup>2</sup> i.v./2 3 tedne, posledki naj ne bodo krajši od 10 dni. Zdravila ne smete dati v obliki bolusne injekcije ali nerazredčene raztopine. Priporočamo priključitev infuzijske linije zdravila prek stranskega nastavka na i.v. infuzijo 5 % glukoze. Infuzija lahko teče v periferno veno. Linjskih filtrov ne smete uporabljati. Za prilagajanje odmerkov glejte SmPC. Zdravljenje bolnikov mlajših od 18 let ni priporočljivo. **Kontraindikacije:** preobčutljivost za učinkovino ali katerokoli pomožno snov, z aidom povezan kaposijev sarkom, ki bi ga bilo mogoče učinkovito zdraviti lokalno ali s sistemskim interferonom  $\alpha$ . **Posebna opozorila:** za oceno delovanja levega prekata je nujna pred dajanjem zdravila, ki presega kumulativni odemek antraciklinov 450 mg/m<sup>2</sup>. Potrebne so redne preiskave krvne slike. Dolgotrajna mielosupresija lahko vodi do sekundarnih okužb ali krvavitve. Zdravila Caelyx ne smete zamenjavati z drugimi pripravki doksorubicinjevega klorida. Po začetku infuzije zdravila se lahko pojavijo resne infuzijske reakcije alergijskega ali anafilakoidnega tipa. Zelo redko se pojavijo konvulzije, ki jih odpravimo z začasnimi prekinjivimi infuzijami, običajno brez dodatne terapije, kljub temu morate vedno imeti ustrezna zdravila in opremo za urgentno zdravljenje. Da bi tveganje za njihov pojav zmanjšali, začetnega odmerka ne smete infundirati hitreje kot 1 mg/min. Zdravilo vsebuje saharozo in odmeker dajete v 5 % (50 mg/ml) raztopini glukoze za infundiranje. Pri bolnicah, ki so bili dlje (več kot eno leto) izpostavljeni zdravilu Caelyx ali so prejeli skupni odmeker večji od 720 mg/m<sup>2</sup>, so zelo redko poročali primerih sekundarnega raka v ustni votlini. Bolnike je potrebno redno pregledovati na prisotnost ržjed v ustni votlini ali znakov, ki bi lahko kazali na sekundarno neoplazmo v ustih. **Interakcije:** previdnost je potrebna med sočasno uporabo zdravil, ki medsebojno delujejo s standardnim doksorubicinjevim kloridom. Med sočasno uporabo drugih citotoksičnih zdravil je potrebna previdnost. **Nosečnost in dojenje:** zdravila ne smete uporabljati med nosečnostjo, razen če je nujno potrebno. Ženskam v rodni dobi morate svetovati, naj ne zanosi, ko same ali njihov partner prejema zdravilo in še šest mesecev po prenehanju zdravljenja. Zaradi možnosti resnih neželenih učinkov pri dojenčku mora ženska pred začetkom zdravljenja prenehati dojiti. S HIV okužene ženske naj ne doji. **Vpliv na sposobnost vožnje:** med uporabo zdravila so redko opažali omotico in zaspanost, taki bolniki naj ne vozijo in ne upravljajo s stroji. **Neželeni učinki:** faringitis, folikulitis, okužbe, razjede, levkopenija, anemija, neutropenija, trombocitopenija, anoreksija, parestezije, somnolenca, periferna nevropatija, solzenje, zamegljen vid, ventrikularne aritmije, epistaksa, slabost, stomatitis, bruhanje, bolečine v trebuhu, ustih, zaprtje, driska, dispneja, palmarno-plantarna eritrodesezija, alopecija, izpuščaj, suha koža, obarvanje kože, eritem, dermatitis, bolezi nohtov, luskača koža, krči v nogah, krči v nogah, bolečine v kosteh, mišično-skeletne bolečine, bolečine v dojkah, astenija, utrujenost, mukoizitis, zvišana telesna temperatura, bolečine, edem, herpes, alergijske reakcije, anoreksija, dehidracija, kaheksija, tesnoba, depresija, nespčnost, glavobol, omotica, hipertenzija, konjunktivitis, srčno-žilne bolezni, vazodilatacija, dispneja, kašelj, ezofagitis, gastritis, disfagija, suha usta, napevanje, gingivitis, motnje okusa, pruritus, kožne bolezni, potenje, akne, malgija, disurija, bolezni sluznic, mrzlica, bolelost, hujšanje, pljučnica, limfopenija, hipokalciemija, hiperkalciemija, hipomagnezija, hiponatriemija, hipokalciemija, nevralgija, hiposteziija, letargija, hiposteziija, sinkopa, disesteziija, zariplost, hipertenzija, flebitis, petehije, artralgija, mišični krči, preiskaja, gripi podobna bolezen, zvišana koncentracija ALT, AST, kreatinina v krvi, zmanjšana iztisna frakcija srca, zmedenost, retinitis, glositis, akutne reakcije povezane z infuzijami. **Imetnik DZP:** Janssen-Cilag International NV, Turnhoutseweg 30, B-2340 Beerse, Belgija; Predstavnik v Sloveniji: Johnson & Johnson d.o.o., Šmartinska 53, Ljubljana. **Režim izdajanja zdravila:** H. **Datum zadnje revizije besedila:** 13. 01. 2017

Povzetek glavnih značilnosti zdravila s podrobnejšimi informacijami o zdravilu je dostopen pri predstavniku imetnika dovoljenja za promet.









