

Ponovne operacije jeter pri recidivu zasevkov raka debelega črevesa in danke

A. Ivanecz, J. Golc, J. Zakelšek, M. Sremec, S. Potrč

Izveček

Pri polovici bolnikov z rakom debelega črevesa in danke se lahko pojavijo zasevki v jetrih. Multidisciplinarna obravnava predstavlja temelj uspešnega zdravljenja, resekcija jeter pa je edina potencialno kurativna oblika terapije. Kljub uspešni operaciji pa se lahko jetrni zasevki kasneje ponovijo. Tudi v takšnem primeru je smiselno znova začeti zdravljenje, ki zajema kombinacijo kemoterapije, tarčnih zdravil in načrtovanja ponovnih jetrnih resekcij. Nekateri bolniki živijo brez ponovitve obolenja več let po začetku zdravljenja.

Uvod

Resekcija jeter je optimalna oblika zdravljenja, po kateri je možno dolgoročno preživetje bolnikov z jetrnimi zasevki raka debelega črevesa in danke (RDČD). Poročila o 5-letnih preživetjih izbranih bolnikov dosegajo celo 67 % [1]. Kljub uspešni odstranitvi zasevkov lahko pri 75 % bolnikov pride do ponovitve obolenja [2]. Nekatere izmed teh bolnikov lahko zdravimo s ponovnimi operacijami jeter. Z razvojem kirurgije jeter, uvedbo sodobne kemoterapije v kombinaciji s tarčnimi zdravili in napredkom v anesteziji ter intenzivnem zdravljenju so takšni posegi postali varnejši in tudi pogostejši [3].

Petletno preživetje bolnikov po drugi jetrni resekciji zaradi ponovitve zasevkov RDČD znaša 25 do 58 %, kar je primerljivo s preživetji po prvi operaciji jeter. Pri bolnikih, ki so zdravljeni samo s sistemsko kemoterapijo, je preživetje 6 do 12 mesecev. Sistemska kemoterapija ne prispeva k dolgoročnemu preživetju [4-6]. Uvedba tarčnih zdravil je sicer izboljšala rezultate zdravljenja, vendar kljub temu samo kirurška resekcija jetrnih zasevkov v zdravo omogoča dolgoročno preživetje teh bolnikov.

Pojavlja se vprašanje koristi kirurškega zdravljenja pri bolnikih, pri katerih se jetrni zasevki RDČD večkrat ponovijo. Adam s sodelavci je potrdil, da je tudi tretja operacija jeter varna, njen vpliv na preživetje pa je primerljiv s prvo in drugo resekcijo jeter s 5-letnim preživetjem 32 % [7].

Namen prispevka je predstaviti primer bolnika z jetrnimi zasevki RDČD, ki smo ga v obdobju od avgusta 2007 do novembra 2012 večkrat zdravili zaradi jetrnih zasevkov RDČD.

Prikaz primera


Avugst 2007: 56-letni bolnik je bil diagnostično obravnavan zaradi utrujenosti in odvajanja krvave sluzi iz anusa. Bolnik je bil brez pridruženih obolenj. S koloskopijo so ugotovili za aparat neprehoden tumor, ki je zapiral svetlino črevesa na višini 14 cm od anusa. Preiskave za zamejitev bolezni (ultrazvok (UZ) trebuha in rentgensko slikanje pljuč) nista

pokazali oddaljenih zasevkov. Tumorska označevalca (CEA in CA 19-9) sta kazala normalne vrednosti. Zaradi grozeče zapore črevesja je sledila odloženo urgentna operacija. Pri eksploraciji so bile ugotovljene številne spremembe na jetrih, ki so bile sumljive za zasevke. Narejena je bila sprednja resekcija danke s primarno anastomozo. Po operaciji ni bilo zapletov. Histološka preiskava je potrdila, da gre za zmerno diferencirani invazivni žlezni karcinom danke. Podana je bila zamejitev po operaciji: T3 N0(0/10) M1. Resekcija je bila lokalno opredeljena kot R0. Naknadno je bila opravljena še računalniška tomografija (CT) trebuha, ki je podala zamejitev jetrnega obolenja: pet zasevkov premera 2 do 3 cm v 2., 3., 5., 6. in 7. segmentu jeter. Na onkološkem konziliju smo predlagali dodatno radioterapijo in šest krogov sistemskega zdravljenja s kemoterapijo (kapecitabin (Xeloda)) in biološkim zdravilom (cetuximab (Erbix)).

Februar 2008: Med sistemskim zdravljenjem ni prišlo do progressa obolenja, kar smo potrdili s slikovnimi preiskavami. Zamejitev zasevkov na jetrih je ostala enaka, vidna je bila njihova delna nekroza. Tako je lahko sledila načrtovana jetrna operacija. Opravljena je bila leva lateralna sekcionektomija in atipične resekcije segmentov 5, 6 in 7 (Slika 1). Histološki izvid je pokazal R0 resekcijo, na vseh nivojih jeter (z varnostnim robom 10 mm, stanje jetrnega parenhima zunaj zasevkov je bilo primerno). Bolnik je bil osmi dan po operaciji v urejenem stanju odpuščen domov. Na onkološkem konziliju smo se odločili za nadaljevanje sistemskega zdravljenja z istimi preparati, ki jih je bolnik prejemal že pred operacijo jeter.

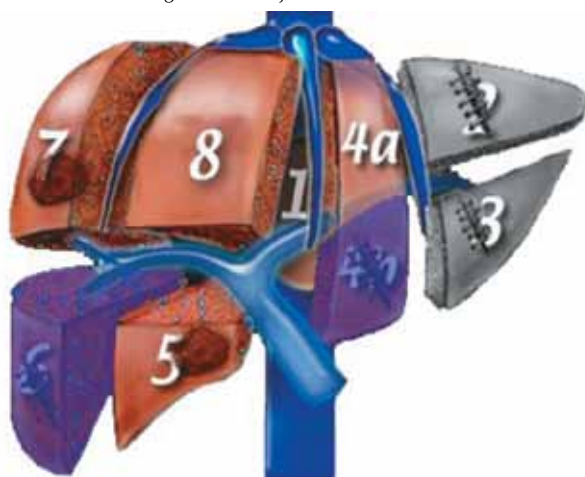
September 2008: Pri bolniku je bil opravljen kontrolni CT,

Slika 1. Prva operacija jeter (februar 2008): leva lateralna sekcionektomija in atipične resekcije segmentov 5, 6 in 7



na katerem sta bili vidni sumljivi spremembi premera 1,5 cm v 4b in 6. segmentu jeter. Tumorska označevalca (CEA in CA 19-9) sta kazala normalne vrednosti. PET-CT je potrdil samo en zasevek v segmentu 4b. Načrtovali smo drugo jetrno operacijo. Naredili smo anatomsko orientirano odstranitev segmentov 4B in 6 (Slika 2). S histološko preiskavo v 6. segmentu ni bilo dokazanega vitalnega tumorja, v segmentu 4B pa je bil potrjen recidiv dobro diferenciranega zasevka RDČD. Opravljena je bila R0 resekcija z varnostnim robom 4 mm, jetrno tkivo izven zasevkov pa je bilo zdravo, brez pomembnih stranskih učinkov sistemskega zdravljenja. Po operaciji ni bilo zapletov, bolnika smo sedmi dan odpustili domov. Na onkološkem konziliju smo sklenili, da bolnik ne bo prejemal nadaljnje KT.

Slika 2. Druga operacija jeter (september 2008): anatomsko orientirani segmentektomiji 4B in 6

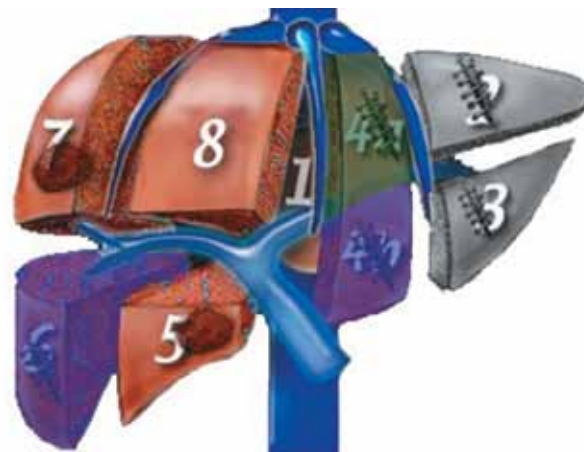


December 2009: Ob rednih kontrolah in normalnih vrednostih tumorskih označevalcev (CEA in CA 19-9) smo ponovili CT. Ta je pokazal spremembo na robu segmenta 4A, v velikosti 3 x 3 cm. Na onkološkem konziliju smo svetovali sistemsko zdravljenje z drugim tarčnim zdravilom. Bolnik je prejemal bevacizumab (Avastin).

December 2010: Po uvedbi bevacizumaba (Avastin) smo na kontrolnih slikovnih preiskavah opažali regres tumorja, drugih novih zasevkov nismo zasledili. Glede na to smo se odločili za agresivnejši pristop, bolnika smo pripravili na tretjo jetrno operacijo. Zasevek premera 3 cm je zajemal segment 4A in se dotikal ter delno vraščal v srednjo hepatično veno. Opravili smo segmentektomijo 4A z resekcijo srednje hepatične vene (Slika 3). Zaradi neugodne lege zasevka in številnih zarastlin po predhodnih posegih je bila operacija tehnično izredno zahtevna. Zapletov ni bilo, bolnika smo deveti dan odpustili domov. Histološki izvid je potrdil R0 resekcijo z varnostnim robom 1 mm, preostali del jetrnega tkiva pa ni kazal sprememb. Na onkološkem konziliju smo sklenili, da zaključimo s tarčnim zdravilom, bolnika smo dalje spremljali.

December 2011: Na kontroli smo pri bolniku prvič v poteku njegovega zdravljenja opazili porast tumorskega označevalca (CEA: 9 ng/ml). S PET/CT preiskavo smo izključili sistemski razsoj in potrdili ponoven recidiv premera 5 cm v predelu sprednje sekcije jeter. Na CT preiskavi je bilo videti, da zasevek ne vrašča v desno jetrno veno. Po skupnem konziliju z onkologi smo sklenili, da se ponovno uvede bevacizumab (Avastin).

Slika 3. Tretja operacija jeter (december 2010): anatomsko orientirana segmentektomija 4A z resekcijo srednje hepatične vene



Avgust 2012: S kontrolno CT preiskavo smo ugotovili, da je prišlo do zmanjšanja zasevka na 2 cm, ki je ležala v preostanku jeter segmenta 8, daleč od desne jetrne vene.

Oktober 2012: Bolnika smo pripravili na četrto jetrno operacijo. Odstranili smo dve področji 8. segmenta - ob krnu srednje jetrne vene in na periferiji levo (Slika 4). Področje ob krnu srednje jetrne vene je bilo brez maligne tumorske rašče (nekroza maščevja). Drugo odstranjeno področje je predsta-

Slika 4. Četrta operacija jeter (oktober 2012): atipični resekciji segmenta 8



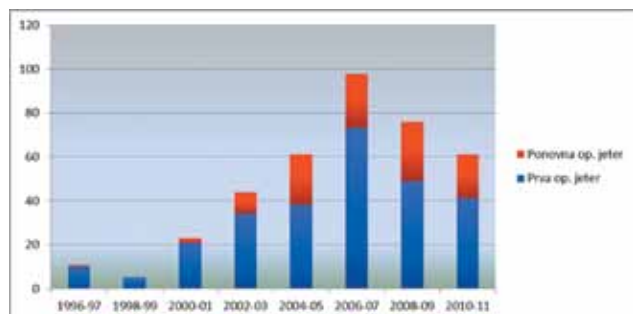
vljalo zasevek premera 1,8 cm, ki je bil izrezan v zdravo, z varnostnim robom 1 mm. Zapletov ni bilo, bolnik je bil sedmi dan odpuščen domov.

December 2012: Bolnik je trenutno brez onkološke terapije, brez težav in brez ponovitve obolenja. Vršile se bodo redne ambulantne kontrole v skladu s priporočili za spremljanje onkoloških bolnikov.

Razprava

Pri recidivu jetrnih zasevkov RDČD se ponovne resekcije jeter vedno pogosteje izvajajo. Adam s sodelavci je poročal o 16-letnem obdobju, v katerem so naredili več kot 800 operativnih posegov na jetrih zaradi RDČD. V njihovi seriji je delež ponovnih jetrnih resekcij zaradi recidiva zasevkov znašal

Diagram 1. Delež ponovnih operacij jeter zaradi recidiva zasevkov RDČD na našem oddelku v obdobju od 1996 do 2011 (modra barva: prve operacije jeter zaradi zasevkov RDČD; rdeča barva: ponovne operacije jeter zaradi recidiva zasevkov RDČD)



30 % [7]. Na našem oddelku je ta delež v zadnjem desetletju praktično enak in znaša od 30 do 35 %, medtem ko je bil pred tem obdobjem zanemarljivo majhen (Diagram 1).

V analizi naše serije bolnikov (najmanj 5-letno sledenje preživelih; mediani čas sledenja 103 mesece) po R0 resekciji jeter zaradi zasevkov RDČD je delež bolnikov, pri katerih se je obolenje ponovilo, znašal 73 %. Izmed teh je imelo 28 % bolnikov ponovitev zasevkov samo na jetrih, naslednjih 28 % samo ponovitev zunaj jeter, 44 % ponovitev pa je bilo jetrnih in zunaj jeter hkrati. Pri eni tretjini teh bolnikov smo lahko opravili ponovno jetrno resekcijo [8]. Podrobneje smo opisali enega od teh bolnikov.

Pri bolniku je bila avgusta 2007 postavljena diagnoza RDČD. Opravljena je bila rutinska zamejitev obolenja pred operacijo. Ultrazvok trebuha ni dokazal zasevkov v jetrih, odkrili smo jih šele kasneje, med operacijo RDČD. Zasevke bi z večjo verjetnostjo odkrili s CT preiskavo, ki pa pred operacijo ni bila narejena. Glover je poročal o senzitivnosti CT v odkrivanju jetrnih zasevkov (senzitivnost: 0,67, specifičnost: 0,91), v primerjavi z UZ, s katerim so zaznali metastaze, pri samo 43 % bolnikov (senzitivnost: 0,43, specifičnost: 0,96) [9]. Če bi pred operacijo RDČD vedeli, da so prisotni zasevki v jetrih, bi bila strategija zdravljenja lahko celo drugačna. Možna bi bila samo izpeljava kolostome, potem pa uvedba sistemskega zdravljenja s kemoterapijo in tarčnimi zdravili. Nadaljnji postopki bi bili odvisni od odgovora na takšno zdravljenje. Zaradi grozeče zapore črevesja smo morali z operacijo RDČD pohiteti. Čas za boljšo zamejitev obolenja pred operacijo bi lahko pridobili z nastavitvijo samoraztezne opornice. Z njo bi lahko premostili predel črevesnega tumorja in tako razrešili grozečo zaporo. V literaturi se opisujejo možnosti uporabe samoraztezne opornice, s pomočjo katere lahko urgentno operacijo spremenimo v elektivni poseg [10]. Shaji je poročal o uspešni časovni premostitvi do operacije pri kar 71,7 % bolnikov [11]. Te možnosti nismo mogli izkoristiti, ker takšnih opornic še nimamo.

Narejena je bila sprednja resekcija danke, ugotovljeni so bili zasevki v jetrih. Včasih je možna tudi simultana operacija primarnega RDČD in jetrnih zasevkov. A vendar, pri našem bolniku je bilo prisotnih 5 zasevkov, ki so bili posejani na obeh straneh jeter. Jetrna resekcija bi bila tehnično zahtevna in povezana s potencialnimi zapleti, ki bi lahko bolnika pomembno oddaljili od začetka KT. V primeru, ko gre za obsežnejšo operacijo jeter (operacija na > 3 segmentih),

se simultane operacije običajno ne priporočajo. Seveda, če gre za potencialno manj zapleteno operacijo primarnega RDČD in manj zahteven poseg na jetrih, simultana operacija predstavlja standardni postopek zdravljenja [12]. Obstaja sicer nekaj retrospektivnih študij, ki zagovarjajo korist simultane operativnega zdravljenja tudi pri obsežni prizadetosti jeter, vendar je dolgoročno preživetje dokazano najboljše takrat, kadar se zdravljenje začne s KT. Tako se v takšnih primerih priporoča izvedba stome in opazovanje odgovora na KT [13].

Po histološkem pregledu je bil RDČD našega bolnika opredeljen kot pT3 N0(0/10) M1. Pregledanih je bilo 10 bezgavk, ki niso bile zajete z rakavim obolenjem. Ishibashi navaja podatek, da je bilo samo 2,8 % bolnikov s sinhronimi zasevki v jetrih brez metastaz v bezgavkah - N0 [14]. Takšen izvid lahko predstavlja dober napovedni dejavnik, ki lahko pomembno prispeva k več kot 5-letnemu preživetju našega bolnika.

Operacijo jeter smo lahko načrtovali pol leta po operaciji primarnega tumorja. Resekcija jeter je bila mogoča, ker zaradi KT ni prišlo do napredovanja oziroma razvoja zasevkov. Progres jetrnega obolenja, medtem, ko je bolnik na KT, je slab napovedni dejavnik in predstavlja kontraindikacijo za operacijo jeter [7]. Opravili smo bolnikovo prvo jetrno operacijo in z anatomsko ter atipičnimi resekcijami odstranili vseh pet jetrnih zasevkov, z zadostnim varnostnim robom. Sistemska KT ni povzročila stranskih učinkov na jetrnem tkivu, kar je pripomoglo k temu, da ni bilo zapletov po operaciji.

Kemoterapija ima ob pozitivnih učinkih pri zdravljenju zasevkov lahko tudi neželene, stranske učinke na preostalo jetrno tkivo. Tako se pri uporabi oxaliplatin lahko pojavi sindrom sinusoidalne obstrukcije (SOS sindrom), stranski učinek irinotecana pa je s KT povzročena steatohepatitis (CASH sindrom). Literatura poroča, da se je pri 39,8 % bolnikov, zdravljenih z oxaliplatinom, razvil SOS sindrom [15]. Pri uporabi irinotecana pa je pri 20,2 % bolnikov prišlo do pojava CASH sindroma [16]. Pri našem bolniku do tovrstnih zapletov ni prišlo, kar je pripomoglo k uspešnemu nadaljnjemu kirurškemu zdravljenju.

Kljub potencialno kurativni R0 resekciji jeter in nadaljevanju sistemskega zdravljenja smo že čez pol leta po prvi jetrni operaciji ugotovili recidiv. Običajno pri sledenju bolnikov po operaciji jeter zaradi zasevkov RDČD, poleg rentgenskega slikanja pljuč, vrednotimo tumorske označevalce in kontrolne ultrazvoke trebuha. CEA in CA19-9 veljata za najpomembnejša tumorska označevalca pri tovrstnem obolenju. Pri našem bolniku so bile kljub razsejanemu obolenju vrednosti CEA in CA19-9 že ob pričetku zdravljenja v mejah normale. Pri analizi vseh bolnikov, ki smo jih operirali v naši ustanovi zaradi jetrnih zasevkov RDČD, smo ugotovili, da je delež bolnikov z normalno vrednostjo CEA (< 5 ng/ml) kar 30 % [17]. To je pomemben podatek, na katerega je potrebno ob sledenju misliti. Normalne vrednosti tumorskih označevalcev še ne pomenijo, da ni recidiva oziroma razvoja obolenja. Še več, tudi ultrazvok trebuha pri našem bolniku ni bil reprezentativen in ker smo se tega zavedali, smo namesto njega opravljali kontrolne CT ali/in PET-CT preiskave. V literaturi Gomez navaja boljše preživetje bolnikov po jetrni operaciji zaradi zasevkov RDČD, pri katerih so v času sledenja rutinsko opravljali kontrolne CT preiskave jeter [18]. Ker smo recidiv pravočasno odkrili, smo lahko bolnika septembra 2008 drugič operirali na jetrih, ko je bil zasevek še relativno majhen (pre-

mera 1,5 cm). Ponovno smo opravili potencialno kurativno resekcijo ki je potekala brez zapletov.

Po drugi jetrni operaciji je bil bolnik relativno dolgo brez sistemske terapije in recidiva. Šele decembra 2009 smo ponovno dokazali recidiv, ki je bil omejen na 4A-segment jeter. Zasevek je ležal na izredno neugodni anatomske lokaciji, sumljivo je bilo vraščanje v srednjo jetrno veno, vprašljiv je bil celo njegov odnos do vene kave. S kirurškega vidika smo ga ocenjevali kot mejno resektabilnega. Na konziliju smo se raje odločili za uvedbo tarčnega zdravila (bevacizumab), ki ga bolnik do tedaj še ni prejemal. Kasneje smo ocenili, da je prišlo do ugodnega odziva, zasevek se ni povečal, razsoja obolenja ni bilo. Tako smo lahko decembra 2010 opravili tretjo operacijo jeter. Zaradi vraščanja 3 cm velikega zasevka v srednjo jetrno veno in spremenjenih anatomske razmer je bil ta poseg tehnično izredno zahteven. Kljub temu smo ponovno uspeli s potencialno kurativnim posegom, sicer z minimalnim (1 mm), vendar z R0 resekcijskim robom. Sledilo je spremljanje bolnika, brez sistemske terapije.

Zanimivo je, da je v času spremljanja bolnika, decembra 2011 prvič v celotnem poteku njegovega obolenja prišlo do porasta tumorskega označevalca CEA na 9 ng/ml. Morda lahko to razložimo s heterogenijo tumorja. Ob dejstvu, da je po predhodnih posegih na jetrih kot glavna odvajalna žila iz jeter ostala samo še desna jetrna vena, je bilo bistveno za nadaljnje terapevtske načrte, da mora ta ostati nepoškodovana. Ker so se zasevki predhodno dobro odzivali na bevacizumab, smo ga ponovno uvedli. Kasneje smo potrdili dober učinek zdravljenja, zasevek se je zmanjšal na 2 cm, brez sistemskega razsoja. Tako smo oktobra 2012 opravili še četrto jetrno resekcijo in recidiv v jetrih odstranili z 1 mm varnostnim robom. Ob spremenjenih anatomske razmerah je bila srečna okoliščina, da sta se obe spremembi (za eno se je po histološkem pregledu izkazalo, da v njej ni bilo dokazljivih rakastih celic) nahajali daleč od življenjsko pomembne desne jetrne vene, kar je olajšalo izvedbo atipične resekcije jeter.

Decembra 2012, več kot pet let po začetku zdravljenja razsejanega RDČD stadija IV, ima bolnik kakovostno življenje, brez sistemske terapije in brez ponovitve obolenja.

Zaključek

Bolniku smo v roku petih let opravili štiri resekcije jeter zaradi sinhronih in kasneje ponovnih zasevkov RDČD. Pri vseh smo z odstranitvijo zasevkov v zdravo opravili potencialno kurativne posege, ki so kljub tehnični zahtevnosti potekali brez zapletov. Pogoj za uspešno zdravljenje takšnih bolnikov je multidisciplinarna obravnava, ki edina omogoča izbiro najboljših terapij. Dokaz smiselnosti agresivnejšega pristopa z večkratnimi resekcijami jeter, ob ponovitvi obolenja, je gospod, ki je več kot pet let po diagnozi razsejanega RDČD živ in zdrav, brez recidiva ter brez okrnjene kakovosti življenja. Bolnike s stadijem IV RDČD je smiselno in priporočljivo predstaviti v terciarni ustanovi.

Literatura

1. Simmonds PC, Primrose JN, Colquitt JL, Garden OJ, Poston GJ, Rees M. Surgical resection of hepatic metastases from colorectal cancer: a systematic review of published studies. *Br J Cancer* 2006; 94: 982-999.
2. Tomlinson JS, Jarnagin WR, DeMatteo RP, Fong Y, Kornprat

P, Gonen M, et al. Actual 10-year survival after resection of colorectal liver metastases defines cure. *J Clin Oncol* 2007; 25: 4575-4580.

3. De Haas RJ, Wicherts DA, Andreani P, Pascal G, Saliba F, Ichai P, et al. Impact of expanding criteria for resectability of colorectal metastases on short- and long-term outcomes after hepatic resection. *Ann Surg* 2011; 253: 1069-1079.
4. Petrowsky H, Gonen M, Jarnagin W, Lorenz M, DeMatteo R, Heinrich S, et al. Second liver resections are safe and effective treatment for recurrent hepatic metastases from colorectal cancer. *Ann of Surg* 2002; 235: 863-871.
5. Yan TD, Lian KQ, Chang D, Morris DL. Management of intrahepatic recurrence after curative treatment of colorectal liver metastases. *Br J Surg* 2006; 93: 854-859.
6. Choti MA, Sitzmann JV, Tiburi MF, Sumetchotimetha W, Rangsin R, Schulick RD, et al. Trends in longterm survival following liver resection for hepatic colorectal metastases. *Ann Surg* 2002; 235: 759-766.
7. Adam R, Pascal G, Azoulay D, Tanaka K, Castaing D, Bismuth H, et al. Liver resection for colorectal metastases. The third hepatectomy. *Ann Surg* 2003; 238: 871-884.
8. Ivanecz A, Potrč S, Horvat M, Jagrič T, Gadžijev E. The validity of clinical risk score for patients undergoing liver resection for colorectal metastases. *Hepato-Gastroenterol* 2009; 56: 1452-1458.
9. Glover C, Douse P, Kane P, Karani J, Meire H, Mohammadtaghi S, et al. Accuracy of investigations for asymptomatic colorectal liver metastases. *Dis Colon Rectum*. 2002; 45: 476-484.
10. Knoepfle E, Mayer H, Wamser G, Bohndorf K, Witte J. Ileus in colorectal carcinoma. Preoperative implantation of self-expanding metal stents and early elective surgery as an alternative to emergency surgery. *Chirurg* 2001; 72: 1137-1143.
11. Sebastian S, Johnston S, Geoghegan T, Torreggiani W, Buckley M. Pooled Analysis of the Efficacy and Safety of Self-Expanding Metal Stenting in Malignant Colorectal Obstruction. *Am J Gastroenterol* 2004; 99: 2051-2057.
12. Alberts RS. Update on the optimal management of patients with colorectal liver metastases. *Crit Rev Oncol Hemat* 2012; 84: 59-70.
13. Roxburgh CS, Richards CH, Moug SJ, Foulis AK, McMillan DC, Horgan PG. Determinants of short- and long-term outcome in patients undergoing simultaneous resection of colorectal cancer and synchronous colorectal liver metastases. *Int J Colorectal Dis* 2012; 27: 363-369.
14. Ishibashi K, Ishida H, Ohsawa T, Okada N, Kumamoto K, Haga N. Impact of hepatic lymph node metastasis on survival of patients with synchronous resectable or unresectable liver metastases of colorectal cancer. *Tech Coloproctol* 2012 (In print).
15. Narita M, Oussoultzoglou E, Chenard MP, Fuchshuber P, Rafter M, Rosso E, et al. Liver Injury Due to Chemotherapy-induced Sinusoidal Obstruction Syndrome Is Associated with Sinusoidal Capillarization. *Ann Surg Oncol* 2012; 19: 2230-2237.
16. Pilgrim CH, Thomson BN, Banting S, Phillips WA, Michael M. The developing clinical problem of chemotherapy-induced hepatic injury. *ANZ J Surg* 2012; 82: 23-29.
17. Ivanecz A, Potrč S, Horvat M, Gadžijev E. The treatment of patients with colorectal liver metastases at the Department of abdominal surgery in the General Hospital Maribor. *Zdrav Vestn* 2007; 76: 237-243.
18. Gomez D, Sangha VK, Morris-Stiff G, Malik HZ, Guthrie AJ, Toogood GJ, et al. Outcomes of intensive surveillance after resection of hepatic colorectal metastases. *Br J Surg* 2012; 97: 1552-1560.