

Zdravljenje posledic obsevanja male medenice s hiperbaričnim kisikom

Barbara Šegedin, Ana Perpar in Primož Petrič

Izvleček

Obsevanje predstavlja pomemben del zdravljenja tumorjev male medenice. Pozne posledice se lahko razvijejo od nekaj mesecev pa do več let po končanem zdravljenju in se v hudi obliki (3. ali 4. stopnje po lestvici RTOG) pojavijo pri 5 do 15 % obsevanih bolnikov. Poleg ostalih invazivnih in neinvazivnih metod se v zadnjih letih pri zdravljenju poznih zapletov obsevanja uporablja tudi zdravljenje s hiperbaričnim kisikom. Uspešnost tovrstnega zdravljenja je bila dokazana najprej za zdravljenje osteonekroze čeljustnice, v zadnjih letih pa so študije potrdile tudi uspešnost zdravljenja poobsevalnega cistitisa in proktitisa s hiperbaričnim kisikom. Zdravljenje s hiperbaričnim kisikom zmanjša verjetnost nastanka posledic, zmanjša že razvite simptome in znake ter pomembno izboljša kakovost življenja. V zadnjih šestih letih se je le 7 bolnikov Onkološkega inštituta Ljubljana zdravilo s hiperbaričnim kisikom zaradi poobsevalnih poškodb, ki so nastale zaradi obsevanja medenice, čeprav bi tovrstno zdravljenje letno potrebovalo 40 do 50 bolnikov.

Uvod

Obsevanje je pomemben del v sklopu zdravljenja številnih tumorjev. V zadnjih petih letih je bilo z obsevanjem v področju male medenice na Onkološkem inštitutu Ljubljana zdravljenih 4.154 bolnikov. Najpogostejše so bili obsevani zaradi karcinoma rektuma (33 %), prostate (23 %), telesa maternice (12 %), vratu maternice (10 %), zunanjega spolovila (3 %) in sečnega mehurja (3 %).

Obsevanje povzroči kronično fibrozo in napredujoči obliterativni endarteritis s posledičnim brazgotinjenjem. Pozni zapleti se pojavijo po več mesecih, včasih tudi po več letih in lahko bistveno zmanjšajo kakovost bolnikovega življenja. Hude pozne poškodbe zdravih tkiv nastopijo pri 5 do 15 % bolnikov (1), zdravljenih z obsevanjem male medenice, prevalenca pri ginekoloških bolnicah pa je 2 do 4 %.

Mehanizem nastanka poznih posledic

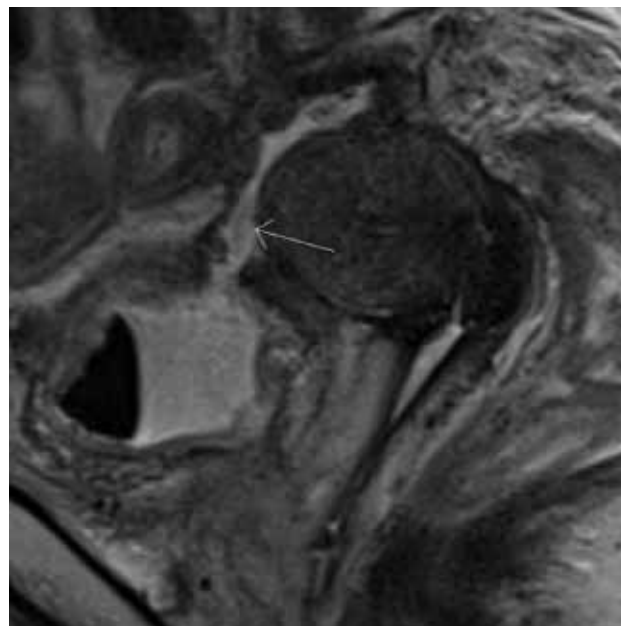
Pozne posledice po obsevanju medenice lahko nastopijo 3 mesece ali več let po končanem obsevanju. Ponavadi so napredujoče narave in prispevajo k slabši kakovosti bolnikovega življenja.

Obsevanje povzroči obliterativni endarteritis malih krvnih žil, kar vodi v spremembo celičnega okolja v smislu hipovaskularnosti, hipoksije in hipocelularnosti (»triada H«) (2). Žile in vezivno tkivo, kjer nastanejo pozne poobsevalne spremembe, so tkiva s pozno regeneracijo, zato do manifestacije poobsevalne poškodbe pride šele nekaj časa po zaključenem obsevanju, ob neuspešni regeneraciji matičnih celic. V nasprotju z zgodnjimi posledicami, kjer je mesto nastanka poškodbe na

sluznici, je glavno mesto poznih poobsevalnih sprememb v submukozi.

Pri običajnih poškodbah in ranah strm gradient kisika predstavlja stimulus za angiogenezo ter sintezo kolagena. Po obsevanju je gradient kisika med zdravimi in poškodovanimi tkivi nizek, zato stimulusa za angiogenezo ni. Hipoksija tkiv in fibroza lahko napredujeta v nekrozo in po obsevanju povzročita nastanek vaginitisa, cistitisa, proktitisa, perinealnih ulkusov, veziko-in/ali rektovaginalnih fistul (slika 1).

Slika 1: Sigmoidezikalna fistula pri bolnici, ki se je z obsevanjem zdravila zaradi raka vratu



Posledice obsevanja male medenice

PROKTITIS

Kronični poobsevalni proktitis nastopi 3 mesece ali več mesecev/let po končanem obsevanju. Znaki ali simptomi so prisotnost krvi in/ali sluzi v blatu, pogostejše in boleče odvajanje blata, zapovedovalnost in lažni pozivi na blato. Redkeje pride do zapore črevesja, nastanka fistul, perforacije in hude krvavitve.

Po rezultatih objavljenih študij znaša incidenca kroničnega poobsevalnega proktitisa po obsevanju male medenice do 20 % (3) pri kombinaciji tele- in brahiterapije do 30 % (4), incidenca hudega kroničnega proktitisa pa do 5 % in je vezana na dozno-volumsko distribucijo ter na prejeto dozo.

V primerjavi s klasičnim 2D-obsevanjem je incidenca hudih proktitisov pri 3D-planiranju obsevanja in IMRT-tehnik nižja (3).

Dejavniki tveganja za razvoj proktitisa po obsevanju so vnetne bolezni črevesja, sladkorna bolezen, periferna okluzivna žilna bolezen, napredovali stadij in predhodni kirurški posegi v trebušni votlini, ne pa tudi starost (5). Ni dokazov za večjo incidenco hudih proktitisov pri sočasni kemoterapiji.

CISTITIS

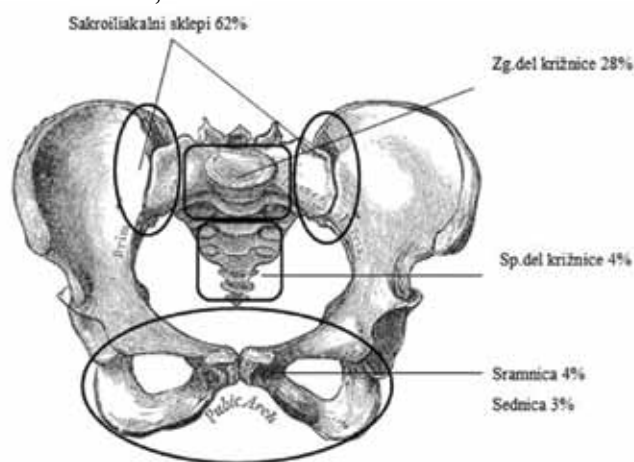
Po podatkih iz literature pride do pozne poobsevalne okvare mehurja v 5 do 10 % (6). Mediani čas do razvoja cistitisa je 35 mesecev (7). Manifestira se s pogostejšim odvajanjem urina, zapovedovalnostjo, dizurijo, hematurijo, sfinktrskimi motnjami, zmanjšano kapaciteto mehurja, redkeje pa s perforacijo mehurja in/ali nastankom fistule.

Dejavniki tveganja za razvoj cistitisa so predhodni kirurški posegi v trebuhu, pooperativne komplikacije, konkomitantna kemoterapija, sladkorna bolezen in hipertenzija, način obsevanja (tele-, brahiradioterapija ali kombinacija), celokupna doza in frakcionacija, medtem ko starost ni dejavnik tveganja (5). Za razliko od proktitisov se incidenca hudih cistitisov pri zdravljenju raka materničnega vratu ne razlikuje glede na način zdravljenja (kombinacija obsevanja in operacije proti samemu obsevanju) (8).

ZLOMI MEDENIČNIH KOSTI

Pri obsevanju nastane poškodba drobnih žil v zreli kostnini, ki je posledično bolj dovzetna za stresne zlome. Najpogosteje se pojavijo pri pomenopavzalnih ženskah, najpomembnejši dejavnik tveganja je osteoporozo. Po obsevanju ginekoloških tumorjev je opisana incidenca zlomov od 2,1 do 89 % (9, 10). Najpogostejša mesta zlomov so sakroiliakalni sklepi (SIS), zgornji (S1 - S2) in spodnji (S3 - S5) del križnice, sramnica ter sednica (10).

Slika 2: Anatomski rasporeditev zlomov medeničnih kosti po obsevanju male medenice



Kumulativna incidenca simptomatskih zlomov po obsevanju raka prostate je glede na eno redkih objavljenih serij 6,8 %, kar pa najverjetneje podcenjuje resnično incidenco ob

upoštevanju tudi asimptomatskih bolnikov. Na incidenco zlomov medeničnih kosti vpliva uporaba hormonske terapije. Tveganje za nastanek zloma je manjše po brahiterapiji in ob uporabi novejših tehnik obsevanja (npr. IMRT, VMAT) (11).

Po preoperativni radiokemoterapiji raka danke je incidenca zlomov 3,1 % po treh letih, pogostejši so pri ženskah (5,8 % proti 1,6 %, $p = 0,014$) (12), pri katerih je po 65. letu starosti incidenca po obsevanju raka analnega kanala in raka danke 14,0 % oz. 11,2 % (13).

Bolniki so simptomatski v polovici primerov, najpogostejši simptom je bolečina v križu, medenici in/ali kolkih.

Možnosti zdravljenja poznih posledic obsevanja male medenice

Blage oblike proktitisov (G1 - 2) z občasnimi diarejami zdravimo z antidiaroiiki, protivnetnimi zdravili in antioksidanti, v primeru vztrajajočih simptomov pride v poštev tudi zdravljenje s sukralfatom (14).

Smernic za zdravljenje težjih oblik kroničnega proktitisa ni, kot pri blažjih oblikah lahko tudi pri proktitisu tretje stopnje uporabimo protivnetna zdravila, antioksidante in sukralfat. V literaturi je opisana lokalna uporaba formalina, kortikosteroidov in laserska ali argon plazma koagulacija krvavečih mest (4). Pri težjih oblikah so lokalne aplikacije kortikosteroidov z ali brez sulfasalazina razmeroma učinkovite, vendar sukralfat učinkoviteje blaži krvavitve in driske (14). Uspešno je tudi zdravljenje s formalinom, ki pa zahteva sedacijo ali ustrezno analgezijo, uspešnost je vsaj 75-odstotna. V primeru striktur in/ali fistul pride v poštev dilatacija in stentiranje ali resekcija dela črevesa z rekonstrukcijo. Pri tovrstnih posegih je sočasno pogosto potrebna izpeljava blata in/ali urina (15).

Blage oblike cistitisa, ki se kažejo le s pogostejšim uriniranjem in zapovedovalnostjo, zdravimo s spazmolitiki, pri hemoragičnem cistitisu pa je potrebno kontinuirano izpiranje sečnega mehurja. Z intravezikalnimi aplikacijami 1 % raztopine formalina so opisovali dober odgovor ob visoki stopnji zapletov. Zaradi bolečnosti se poseg izvaja v splošni anesteziji. Do ponovnega poslabšanja simptomov pride pri četrtini bolnikov, posledica zdravljenja pa je lahko kontrahiran mehur. Dobri odgovori so bili doseženi tudi z intravezikalnimi instilacijami raztopin aluminijevih soli (galun) (16).

Manj invazivne intervencije vključujejo cistoskopsko kavterizacijo krvavečih mest, lasersko koagulacijo in izpeljavo urina preko nefrostom. V primeru perzistentne krvavitve pride v poštev še selektivna embolizacija notranjih iliakalnih arterij ali izpeljava urina z ali brez cistektomije.

Zlomi, ki so posledica poobsevalnih sprememb kosti, so večinoma stabilni, zadostujejo mirovanje, analgetiki, kalcijev karbonat, vitamin D in bisfosfonati. Kirurško zdravljenje je potrebno le izjemoma.

Zdravljenje s hiperbaričnim kisikom

Povezava hiperbaričnega kisika z obsevanjem je bila v literaturi prvič omenjena, ko so Gray in sod. 1953 poročali o zmanjšanju radiorezistence hipoksičnih tumorjev, če so poskusne živali dihale kisik pod pritiskom tri atmosfere (17). Prvo poročilo o zdravljenju posledic obsevanja s pomočjo hiperbaričnega kisika so leta 1976 objavili Hart s sodelavci, ki so poročali o uspešnem zdravljenju poobsevalne nekroze (18).

Zdravljenje s hiperbaričnim kisikom (HBK) že vrsto let

uspešno uporabljajo po svetu in v Sloveniji za zdravljenje osteonekroze čeljustnice po obsevanju.

MEHANIZEM DELOVANJA HIPERBARIČNEGA KISIKA

Ob vdihavanju 100 % hiperbaričnega kisika je hemoglobin popolnoma zasičen s kisikom, nastopi pa tudi hipersaturacija plazme s kisikom, zato nastane strm gradient kisika med kapilarami in tkivom. Rastopljeni kisik iz plazme z difuzijo prehaja v tkiva, izboljša oksigenacijo, pospeši sintezo kolagena ter promovira angiogenezo in celjenje tkiv zaradi neovaskularizacije. Pomembno vlogo pri celjenju poobsevalnih poškodb ima tudi vpliv hiperbaričnega kisika na proliferacijo fibroblastov in mobilizacijo vaskulogenih matičnih celic iz kostnega mozga (19).

Transkutano merjenje kisika v krvi 4 leta po zdravljenju s hiperbaričnim kisikom je pokazalo vrednosti blizu normalnim, kar kaže na to, da je s HBK povzročena angiogeneza trajna (19). Na učinkovitost zdravljenja poobsevalnih poškodb s HBK vplivajo starost bolnika, skupni odmerek obsevanja, trajanje od nastopa simptomov do začetka zdravljenja, kajenje, prisotnost sladkorne bolezni in ateroskleroze (20).

ZDRAVLJENJE POSLEDIC OBSEVANJA MALE MEDENICE S HIPERBARIČNIM KISIKOM

Sidik in sodelavci so leta 2007 objavili randomizirano študijo, ki je pokazala, da imajo bolnice po radikalnem obsevanju raka vratu maternice, ki so opravile 18 potopov v hiperbarični komori, manj poznih posledic obsevanja kot bolnice v kontrolni skupini ($p = 0,008$) ter boljšo kakovost življenja 6 mesecev po zaključenih potopih ($p = 0,007$) (21).

V eni izmed redkih randomiziranih, dvojno slepih študij na tem področju, so Clarke in sodelavci pokazali, da je zdravljenje hudega poobsevalnega proktitisa s HBK pripeljalo do signifikantnega izboljšanja v primerjavi s placebom. Zdravljenje s hiperbaričnim kisikom je absolutno tveganje za poobsevalni proktitis zmanjšalo za 32 %. Bolnike so randomizirali v eksperimentalno (zdravljeno s HBK) in kontrolno skupino (zdravljeno s placebom). Eksperimentalna skupina je dosegla skoraj enkrat večje izboljšanje stanja, ocenjenega po lestvici SOMA-LENT (5,0 točk proti 2,6; $p = 0,0019$), boljša je bila tudi kakovost življenja (22).

Več retrospektivnih serij je prav tako opisalo izboljšanje simptomov in znakov poobsevalnega proktitisa (diareja, rektalna krvavitev, bolečina pri odvajanju) po zdravljenju s HBK v 60 do 83,3 % primerov (23).

Objavljenih je več retrospektivnih študij in opisov primerov

Tabela 1: Povzetek retrospektivnih študij zdravljenja poobsevalnega cistitisa s HBK (21)

Prvi avtor	Leto publikacije	Št. bolnikov	Št. potopov	Čas sledenja (v mes.)	Odgovor na zdravljenje (v %)
Del Pizzo	1998	11	40 (28–64)	61 (38–102)	73
Bevers	1995	40	22 (20–40)	23 (1–74)	75
Rijkmans	1989	10	26 (20–40)	2–24	60
Weiss	1994	13	60	30 (4–102)	92
Chong	2004	60	33 (9–63)	min 12	80
Neheman	2005	7	30 (18–57)	24	100
Nakada	2005	24	51 (20–69)	118 (86–180)	87,5
Yoshida	2007	8	19 (10–42)	15.5 (2–34)	75

zdravljenja poobsevalnega cistitisa s HBK. Opisana uspešnost zdravljenja se giblje med 60 in 100 % (tabela 1).

Edina objavljena dvojno slepa randomizirana študija je pokazala izboljšanje simptomov cistitisa pri 21 % bolnic, po 12 mesecih. Bolečine so bile signifikantno manjše ($p < 0,05$), izboljšanje simptoma zapovedovalnosti in povečanje prostornine mehurja pa nista dosegla statistične značilnosti (24).

Večji odstotek odgovorov je bil dosežen, če se je zdravljenje s HBK pričelo v šestih mesecih po nastopu simptomov (96 % proti 66 %, $p = 0,003$) (19). O dolgoročni uspešnosti zdravljenja poročata le dve objavljeni seriji. Del Pizzo in sodelavci poročajo o odsotnosti simptomov pri 27 % bolnikov po sledenju 5,1 leta, v novejši seriji pa Nakada in sodelavci opisujejo 90 % asimptomatskih bolnikov po 9,8-letnem sledenju (25).

Allen in sodelavci so dokaze v prid koristi zdravljenja poobsevalnega proktitisa ocenili z nivojem A, za zdravljenje poobsevalnega cistitisa pa z nivojem B (26).

Večina objavljenih študij o vplivu HBK na zdravljenje nekroze, nastale po obsevanju male medenice, je retrospektivnih, do sedaj ni bila objavljena nobena randomizirana študija. Williams in sodelavci so objavili serijo 14 bolnic z nekrotično rano v nožnici in/ali rektovaginalno fistulo po obsevanju ginekološkega raka. Po 15 potopih je prišlo do popolnega odgovora pri 13 bolnicah (27). Poleg tega se HBK uspešno uporablja za zdravljenje radionekroze mehkih tkiv po obsevanju tumorjev glave in vratu.

KONTRAINDIKACIJE IN STRANSKI UČINKI ZDRAVLJENJA S HBK

Absolutne kontraindikacije za zdravljenje s HBK so redke. Največjo potencialno nevarnost za bolnika predstavlja nezdravljeni pnevmotoraks, saj lahko postane vir zračnih embolov, tenzijskega pnevmotoraksa ali pnevnomediastinuma. Kontraindicirana je tudi konkomitantna uporaba HBK z bleomicinom, cisplatinom, doksorubicinom in disulfiramom, saj so nekatere študije pokazale slabši izid zdravljenja pri bolnikih, zdravljenih s kombinacijo omenjenih citostatikov in HBK oz. večjo smrtnost laboratorijskih živali ob sočasni uporabi HBK s citostatikom (28).

Relativne kontraindikacije predstavljajo kronična obstruktivna pljučna bolezen in astma, aktivna okužba zgornjih dihal in/ali obnosnih sinusov, poškodba ali operacija ušesa v kratkem času pred predvidenim zdravljenjem, klavstrofobija, povišana telesna temperatura, ki poveča tveganje za epileptične napade, ter nosečnost. Pri bolnikih z vstavljenim srčnim spodbujevalnikom ali epiduralno črpalko je treba pred zdravljenjem s HBK preveriti, ali je bila naprava testirana na pritisku, ki ga bomo med zdravljenjem uporabljali. Do hude hemolize pri uporabi HBK lahko pride pri bolnikih s kongenitalno sferocitozo, zato je pri njih zdravljenje indicirano le v nujnih primerih.

Zdravljenje s hiperbaričnim kisikom je varen postopek, stranski učinki so navadno blagi in prehodni.

Najpogostejši stranski učinek je reverzibilna miopija, ki nastane zaradi neposredne toksičnosti kisika na lečo. Pojavi se pri do 20 % bolnikov in spontano mine v nekaj tednih ali mesecih. Fiziološki odgovor na visoko

koncentracijo kisika je vazokonstrikcija žil v mrežnici, ki se kaže s tunnelskim vidom in je popolnoma reverzibilna.

Poleg leče so visoke koncentracije kisika toksične tudi za pljuča in centralno živčevje (CŽS). Poškodba pljuč nastane zaradi visoke koncentracije prostih kisikovih radikalov in je pri večini bolnikov asimptomatska. Redko se manifestira s kašljem, tiščočo bolečino za prsnico in reverzibilnim poslabšanjem pljučne funkcije, zelo redko pride do sindroma akutne dihalne stiske. Ob večkratnih izpostavljenostih visokim koncentracijam kisika se razvije toleranca, saj pljuča pospešijo sintezo redukcijskih encimov ter se tako prilagodijo povečani koncentraciji kisikovih radikalov (29).

Toksičnost kisika na CŽS se najpogosteje pokaže z blagimi spremembami, kot so vrtoglavica, glavobol, slabost in zmedenost. Zelo redko nastopijo epileptiformni napadi tipa grand mal, incidenca pa se po doslej objavljenih podatkih giblje med 1/11.000 in 2,4/100.000. Mehanizem nastanka sprememb v CŽS zaradi izpostavljenosti visoki koncentraciji kisika ni znan, spremembe pa so reverzibilne. Do epileptiformnih napadov pogosteje pride pri bolnikih, ki prejemajo kortikosteroide, inzulin ali substitucijo ščitničnih hormonov (29).

Simptomatska barotravma ušesa se pojavi pri bolnikih, ki ne zmorejo ali ne znajo aktivno izenačevati pritiska v srednjem ušesu. Ko razlika med obema tlakoma naraste do približno 60 mmHg, aktivno izenačevanje ni več mogoče zaradi otekle sluznice in mehkih tkiv. Bolniki tožijo o bolečini v prizadetem ušesu, občutku zamašenega ušesa, slabšem sluhu, vrtoglavici in zvonjenju v ušesu.

Slika 3: Hiperbarična komora na Medicinski fakulteti v Ljubljani



Redkejši zaplet je barotravma obnosnih sinusov in/ali pljuč, ki nastopi ob nezdravljenem pnevmotoraksu, zelo redko pa pride do barotravme zob ali očesa, ki nastane zaradi ujetega zraka po posegu.

Zdravljenje s hiperbaričnim kisikom v sloveniji

Na Inštitutu za fiziologijo Medicinske fakultete v Ljubljani deluje Center za baromedicino, kjer bolniki opravljajo potope v hiperbarični komori, ki sprejme 8 do 10 sedečih ali 2 ležeča bolnika (slika 3). Pri večini bolnikov je potrebnih 30 do 40 potopov, posamezen potop traja 90 minut, na pritisku do 2,5

atmosfere.

Zdravstveni svet je že 16. junija 2005 odobril listo indikacij, katerih zdravljenje s HBK je krito iz obveznega zdravstvenega zavarovanja. Ena od njih so tudi poobsevalne poškodbe, vendar se v praksi s hiperbaričnim kisikom zdravi le osteonekroza čeljustnice. V zadnjih šestih letih se je le 7 bolnikov Onkološkega inštituta Ljubljana zdravilo s hiperbaričnim kisikom zaradi poobsevalnih poškodb (izvzeti so bolniki s tumorji glave in vratu), čeprav bi letno tovrstno zdravljenje zaradi posledic obsevanja potrebovalo 40 do 50 onkoloških bolnikov. Edina zdravstvena ustanova v Sloveniji, ki ima pogodbo z ZZZS za plačilo stroškov zdravljenja v hiperbarični komori, je UKC Ljubljana.

Zaključek

Zdravljenje s hiperbaričnim kisikom se že vrsto let uporablja za zdravljenje poznih posledic obsevanja tumorjev glave in vratu. V zadnjih letih se je izkazalo kot učinkovito pri zdravljenju nekaterih poznih zapletov obsevanja male medenice; tudi takrat, ko drugi načini zdravljenja niso uspešni. V ZDA se 30 do 50 % bolnikov, zdravljenih v hiperbarični komori, zdravi zaradi poznih posledic obsevanja. Združenji EORTC (European Society for Therapeutic Radiology and Oncology) in ECHM (European Committee for Hyperbaric Medicine) sta na konferenci leta 2001 dosegli soglasje, da so dokazi za uporabo HBK za zdravljenje poobsevalnih poškodb - predvsem osteonekroze čeljustnice in hemoragičnega cistitisa - zadostni (30). Nedorečen ostaja optimalen izbor bolnikov - tako glede stopnje kot tudi mesta okvare - ter časovna umestitev zdravljenja s HBK (31). Začetek zdravljenja s HBK v 6 mesecih po nastopu okvare izboljša uspešnost zdravljenja (19), vendar bi uporaba HBK manj kot 9 mesecev po zaključenem zdravljenju rakave bolezni zaradi stimulacije morebitnih preostalih rakavih celic lahko vplivala na možnost ozdravitve (32).

Za bolnika, ki je seznanjen z možnimi zapleti zdravljenja in sledi navodilom, je zdravljenje s hiperbaričnim kisikom varno; najpogosteje se pojavljajo blagi zapleti, ki so prehodne narave. Zato je smiselno razmisliti o uporabi HBK pri bolnikih s poznimi posledicami po obsevanju, pri katerih so bile druge oblike zdravljenja neuspešne, preden se odločimo za kirurško zdravljenje.

Literatura

1. Stone HB, Coleman CN, Anscher MS, McBride WH. Effects of radiation on normal tissues: consequences and mechanisms. *Lancet Oncol.* 2003;4: 529-36. doi: 10.1016/S1470-2045(03)01191-4.
2. O'Sullivan B, Levin W. Late radiation-related fibrosis: pathogenesis, manifestations, and current management. *Semin Radiat Oncol.* Jul 2003; 13(3): 274-89.
3. Zelefsky MJ, Levin EJ, Hunt M, Yamada Y, Shippy AM in sod. Incidence of late rectal and urinary toxicities after three-dimensional conformal radiotherapy and intensity-modulated radiotherapy for localized prostate cancer. *Int J Radiat Oncol Biol Phys.* 2008 Mar 15; 70(4): 1124-9.
4. Albert M, Tempny CM, Schultz D, Chen MH, Cormack RA in sod. Late genitourinary and gastrointestinal toxicity after magnetic resonance image-guided prostate brachytherapy with or without neoadjuvant external beam radiation therapy. *Cancer.* 2003 Sep 1; 98(5): 949-54.

- s5. Pasquier D, Schmutz J, Lartigau E. Radio-induced lesion in normal tissues. In: Mathieu D ed. *Handbook on Hyperbaric medicine*. Springer; 2006. p. 363-99
6. Smit SG, Heyns CF. Management of radiation cystitis. *Nat Rev Urol*. 2010 Apr; 7(4): 206-14.
7. Levenback C, Eifel PJ, Burke TW, Morris M, Gershenson DM. Hemorrhagic cystitis following radiotherapy for stage Ib cancer of the cervix. *Gynecol Oncol*. 1994 Nov; 55(2): 206-10.
8. Perez CA, Grigsby PW, Camel HM, Galakatos AE, Mutch D, Lockett MA. Irradiation alone or combined with surgery in stage IB, IIA, and IIB carcinoma of uterine cervix: update of a nonrandomized comparison. *Int J Radiat Oncol Biol Phys*. 1995; 31: 703-16.
9. Blomlie V, Rofstad EK, Talle K, Sundfor K, Winderen M in sod. Incidence of radiation-induced insufficiency fractures of the female pelvis: evaluation with MR imaging. *AJR Am J Roentgenol*. 1996 Nov; 167(5): 1205-10.
10. Tai P, Hammond A, Dyk JV, Stitt L, Tonita J in sod. Pelvic fractures following irradiation of endometrial and vaginal cancers—a case series and review of literature. *Radiother Oncol*. 2000 Jul; 56(1): 23-8.
11. D.M. Housman, C.J. Savage, M.J. Zelefsky, E.B. Elkin Pelvic Fracture after Radiation Therapy for Localized Prostate Cancer: A Population Based Study *International Journal of Radiation Oncology*Biolog*Physics*, Volume 78, Issue 3, Page S64.
12. Herman MP, Kopetz S, Bhosale PR, Eng C, Skibber JM in sod. Sacral insufficiency fractures after preoperative chemoradiation for rectal cancer: incidence, risk factors, and clinical course. *Int J Radiat Oncol Biol Phys*. 2009 Jul 1; 74(3): 818-23.
13. Baxter NN, Habermann EB, Tepper JE, Durham SB, Virnig BA. Risk of pelvic fractures in older women following pelvic irradiation. *JAMA*. 2005 Nov 23; 294(20): 2587-93.
14. Kochhar R, Patel F, Dhar A, Sharma SC, Ayyagari S, Aggarwal R. Radiation-induced proctosigmoiditis. Prospective, randomized, double blind controlled trial of oral sulfasalazine plus rectal steroids versus rectal sucralfate. *Dig Dis Sci*. 1991; 36: 103-7.
15. Shrom SH, Donaldson MH, Duckett JW, Wein AJ. Formalin treatment for intractable hemorrhagic cystitis: a review of the literature with 16 additional cases. *Cancer*. 1976 Oct; 38(4): 1785-9.
16. Martinez-Rodriguez R, Areal Calama J, Busian Rueda O, Gonzalez Satue C, Sanchez acias J in sod. Guía práctica para el manejo y tratamiento ante la cistitis radical. *Actas Urol Esp*. 2010 Jul; 34(7): 603-9.
17. Gray LH, Conger AD, Ebert M, Hornsey S, Scott OC. The concentration of oxygen dissolved in tissues at the time of irradiation as a factor in radiotherapy. *Br J Radiol*. 1953 Dec; 26(312): 638-48.
18. Hart GB, Mainous EG. The treatment of radiation necrosis with hyperbaric oxygen (OHP). *Cancer*. 1976 Jun; 37(6): 2580-5.
19. Craighead P, Shea-Budgell MA, Nation J, Esmail R, Evans AW in sod. Hyperbaric oxygen therapy for late radiation tissue injury in gynecologic malignancies. *Curr Oncol*. 2011 Oct; 18(5): 220-7.
20. Yoshida T, Kawashima A, Ujike T, Uemura M, Nishimura K, Miyoshi S. Hyperbaric oxygen therapy for radiation-induced hemorrhagic cystitis. *Int J Urol*. 2008 Jul; 15(7): 639-41.
21. Sidik S, Hardjodisastro D, Setiabudy R, Gondowirdjo S. Does hyperbaric oxygen administration decrease side effect and improve quality of life after pelvic radiation?. *Acta Med Indones*. 2007 Oct-Dec; 39(4): 169-73.
22. Clarke RE, Tenorio LM, Hussey JR, Toklu AS, Cone DL in sod. Hyperbaric oxygen treatment of chronic refractory radiation proctitis: a randomized and controlled double-blind crossover trial with long-term follow-up. *Int J Radiat Oncol Biol Phys*. 2008 Sep 1; 72(1): 134-143.
23. Safra T, Gutman G, Fishlev G, Soyfer V, Gall N in sod. Improved quality of life with hyperbaric oxygen therapy in patients with persistent pelvic radiation-induced toxicity. *Clin Oncol (R Coll Radiol)*. 2008 May; 20(4): 284-7.
24. van Ophoven A, Rossbach G, Pajonk F, Hertle L. Safety and efficacy of hyperbaric oxygen therapy for the treatment of interstitial cystitis: a randomized, sham controlled, double-blind trial. *J Urol*. 2006 Oct; 176(4 Pt 1): 1442-6.
25. Nakada T, Saito Y, Chikenji M et al. Treatment of radiation-induced hemorrhagic cystitis with hyperbaric oxygen: long follow-up study with special reference to hematuria. *Jpn. J. Hyperb. Med*. 2005; 40: 65–71.
26. Allen S, Kilian C, Phelps J, Whelan HT. The use of hyperbaric oxygen for treating delayed radiation injuries in gynecologic malignancies: a review of literature and report of radiation injury incidence. *Support Care Cancer*. 2012 Jan 14.
27. Williams JA Jr, Clarke D, Dennis WA, Dennis EJ 3rd, Smith ST. The treatment of pelvic soft tissue radiation necrosis with hyperbaric oxygen. *Am J Obstet Gynecol*. 1992 Aug; 167(2): 412-5; discussion 415-6.
28. E. P. Kindwall. Contraindications and side effects to hyperbaric oxygen treatment. In *Hyperbaric Medicine Practice*. E. P. Kindwall (2nd ed.) Flagstaff, AZ: Best Publishing (2002).
29. Bitterman N, Bitterman H. Oxygen toxicity. In: Mathieu D ed. *Handbook on Hyperbaric medicine*. Springer; 2006. p. 363-99.
30. Pasquier D, Hoelscher T, Schmutz J, Dische S, Mathieu D in sod. Hyperbaric oxygen therapy in the treatment of radio-induced lesions in normal tissues: a literature review. *Radiother Oncol*. 2004 Jul; 72(1): 1-13.
31. Bennett MH, Feldmeier J, Hampson N, Smee R, Milross C. Hyperbaric oxygen therapy for late radiation tissue injury. *Cochrane Database Syst Rev*. 2012 May 16
32. Lin HY, Ku CH, Liu DW, Chao HL, Lin CS, Jen YM. Hyperbaric oxygen therapy for late radiation-associated tissue necrosis: is it safe in patients with locoregionally recurrent and then successfully salvaged head-and-neck cancers? *Int J Radiat Oncol Biol Phys*. 2009 Jul 15; 74(4): 1077-82.