

Bolnik s karcinomom požiralnika z vstavljenjo samoraztezno kovinsko opornico – prikaz primera

Patient with esophageal carcinoma treated with self-expandable metal stent – case report

Meden Boltežar Anja¹, Štupnik Tomaž²,
Velenik Vaneja^{1,3}

¹Onkološki inštitut Ljubljana, Zaloška cesta 2, 1000 Ljubljana

²Univerzitetni klinični center Ljubljana, Zaloška cesta 7, 1000 Ljubljana

³Medicinska fakulteta Univerze v Ljubljani, Vrazov trg 2, 1000 Ljubljana

Korespondenca: Anja Meden Boltežar, dr. med.

E-mail: ameden@onko-i.si

Poslano / Received: 14.3.2021

Sprejeto / Accepted: 5.4.2021

doi:10.25670/oi2021-007on

IZVLEČEK

Ureditev prehranskega statusa je eden glavnih ciljev pri bolnikih z rakom požiralnika, saj ima pomemben vpliv na potek in uspeh zdravljenja. Zaradi pogostega pojava disfagije in oteženega uživanja hrane skozi usta je pogosto treba že pred začetkom zdravljenja vzpostaviti prehransko pot. Izkazalo se je, da sta pri bolnikih na radikalnem zdravljenju, to je z namenom ozdravitve, NGS in perkutana hranilna stoma superiorni samorazteznim kovinskim opornicam. Čeprav samoraztezne kovinske opornice omogočajo hitro izboljšanje disfagije, so zaradi pogostih zapletov, tudi življenje ogrožajočih, primerne predvsem v sklopu paliativnega zdravljenja. V prispevku je opisan primer bolnika z rakom požiralnika na predoperativnem zdravljenju s predhodno vstavljenjo samoraztezno kovinsko opornico.

Ključne besede: karcinom požiralnika, disfagija, samoraztezna kovinska opornica

ABSTRACT

Regulation of nutritional status is one of the main goals in patients with esophageal carcinoma, as it has a significant impact on the course and success of treatment. Because of the frequent occurrence of dysphagia and difficulty in oral food intake, it is often necessary to establish an alternative feeding route before starting treatment. Nasogastric and percutaneous feeding tubes have been shown to be superior to self-expandable metal stents in patients on curative treatment. Despite self-stretching metal stents, which allow a rapid improvement of dysphagia, they are suitable mainly as part of palliative treatment due to frequent, possibly even life-threatening complications. In this paper, a case of an esophageal carcinoma patient with an inserted self-expandable metal stent receiving neoadjuvant treatment is reported.

Keywords: esophageal carcinoma, dysphagia, self-expandable metal stent

UVOD

Rak požiralnika je maligno obolenje, ki ga spremljata naraščajoča incidenca v državah razvitega sveta in visoka smrtnost. Med onkološkimi bolniki so le ti med najbolj nagnjenimi k izgubi telesne teže in posledično ogroženi za pojav podhranjenosti. Otežena oralna pot uživanja hrane je najpogosteje posledica maligne stenoze požiralnika, lahko pa težave s požiranjem poslabš tudi zdravljenje z ali

brez namena ozdravitve. Ker sta izguba telesne teže in podhranjenost pomembna dejavnika, ki vplivata na komplanco zdravljenja in celokupno preživetje, je ključno, da skrbimo za vzdrževanje dobrega prehranskega statusa, ne le za ohranitev zmožnosti požiranja. Optimizacija prehranskega statusa je pri teh bolnikih nujno potrebna pred zdravljenjem in tudi med njim (1, 2).

PRIKAZ PRIMERA

50-letni moški, kadilec in brez pridruženih bolezni je bil prvič napoten na Onkološki inštitut Ljubljana 9. julija 2020 zaradi lokalno napredovalega ploščatoceličnega karcinoma spodnje tretjine požiralnika. Vodilni težavi pri bolniku sta bili disfagija in posledična izguba telesne teže – v mesecu in pol je shujšal za 21 kg. Slikovna diagnostika je pokazala, da gre za 6 cm dolg tumor, s spodnjim robom 2 cm nad EG-prehodom, histološko zmerno diferenciran ploščatocelični karcinom. Tumorska sprememba je ožila lumen požiralnika, da ni bil več prehodan za gastroskop, zato je bila pri bolniku z namenom izboljšanja disfagije 10. julija 2020 v požiralnik vstavljena samoraztezna kovinska opornica.

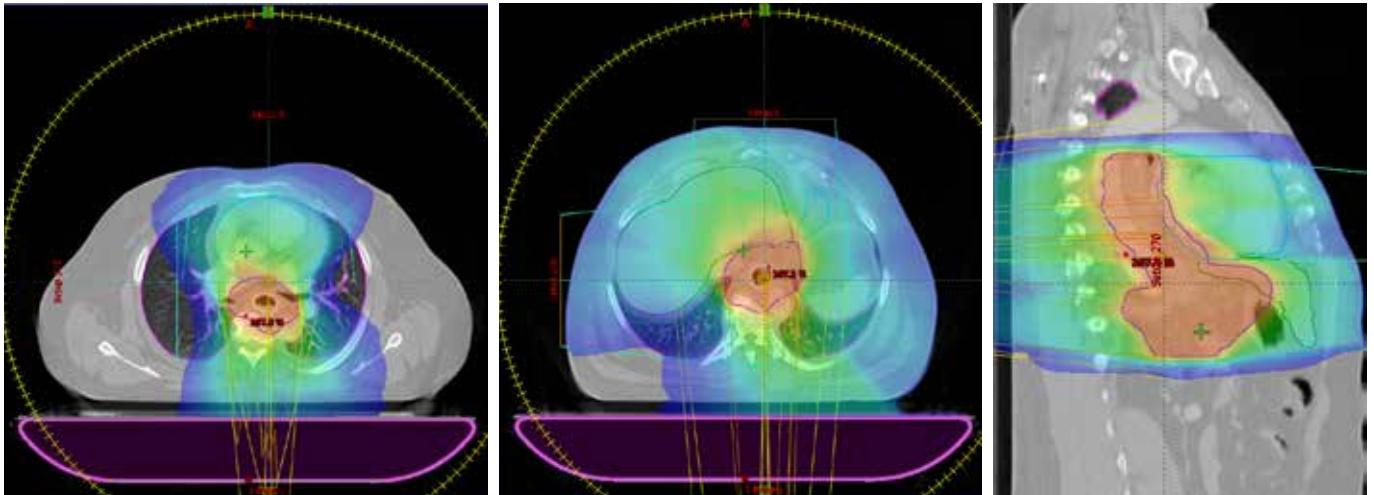
Kot je bilo dogovorjeno na multidisciplinarnem konziliju 8. julija 2020, je bila bolniku predlagana možnost zdravljenja s predoperativno radiokemoterapijo – radiosenzibilizacija s paklitakselom in karboplatinom ter obsevanje s skupno dozo 45 Gy v 25

frakcijah. Prva aplikacija sistemskega zdravljenja je bila izvedena 4. avgusta 2020, začetek radioterapevtskega zdravljenja pa dan prej (slika 1, 2, 3).

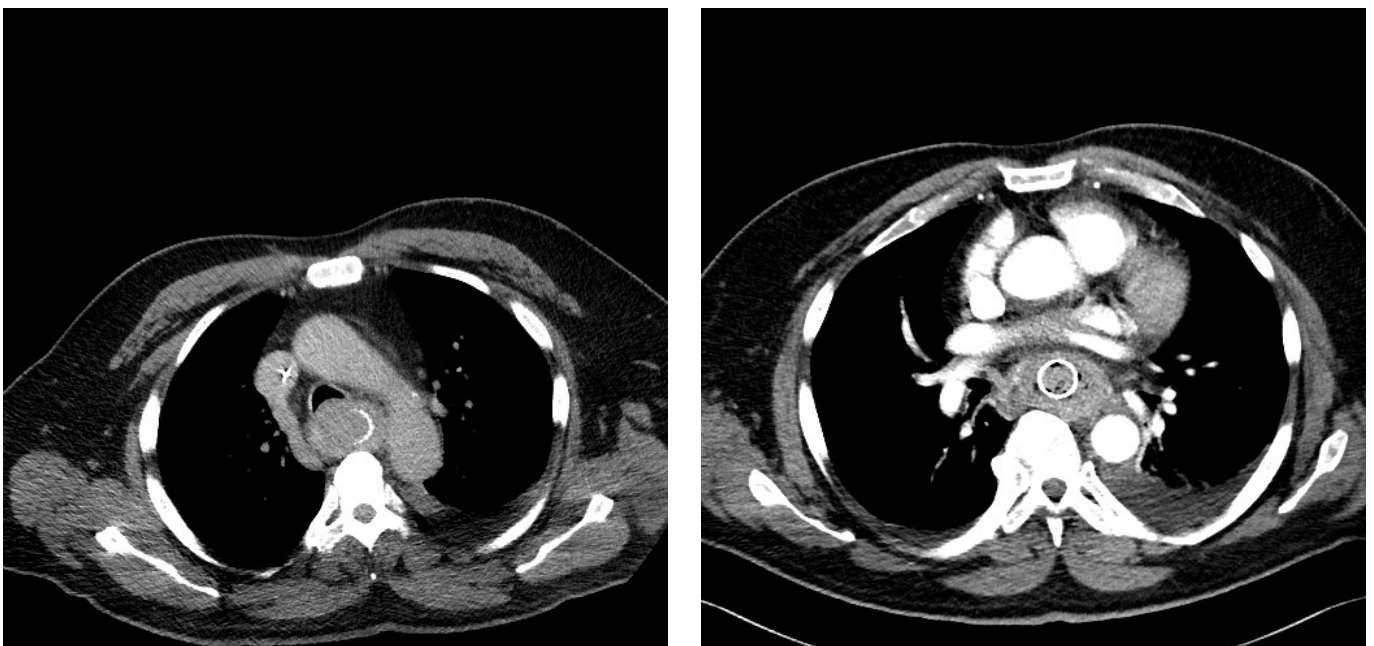
Na rednem kontrolnem pregledu je po prejetih štirih odmerkih obsevanja bolnik navajal slabši apetit ter bolečine v prsnem košu med ležanjem, med jedjo in pri požiranju sline, ki naj bi popustile med hojo. Uvedena je bila analgetična terapija, ki pa ni bila zadostna, zato je bila 14. avgusta 2020 po 12 prejetih obsevalnih odmerkih potrebna hospitalizacija bolnika za ureditev bolečin in prehransko podporo med obsevanjem.

Med hospitalizacijo v noči z 29. na 30. avgust 2020 je bolnik izbruhal večjo količino krvi. Opravil je urgentno CTA, ki je pokazala tumorsko preraščen požiralnik z gosto vsebino brez jasnega mesta krvavitve. CTA je bil ponovno opravljen še naslednji dan, postavljen je bil sum na vraščanje tumorja v aorto brez znakov aktivne krvavitve (slika 4, 5).

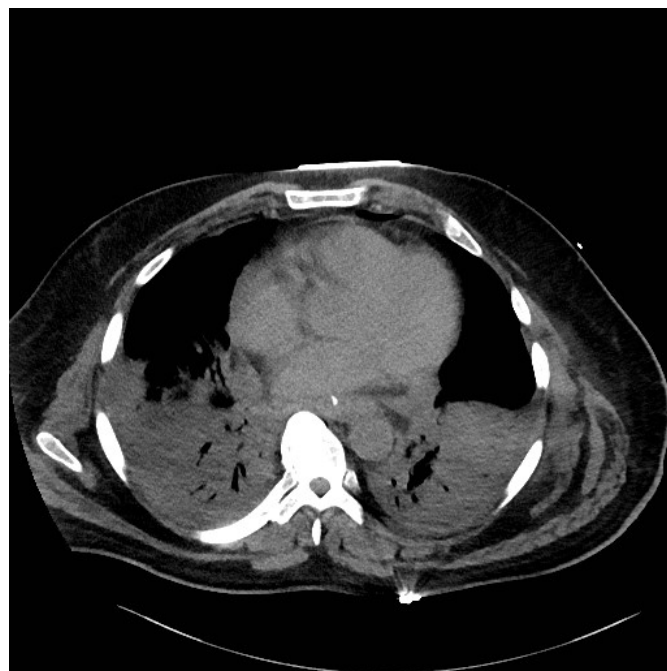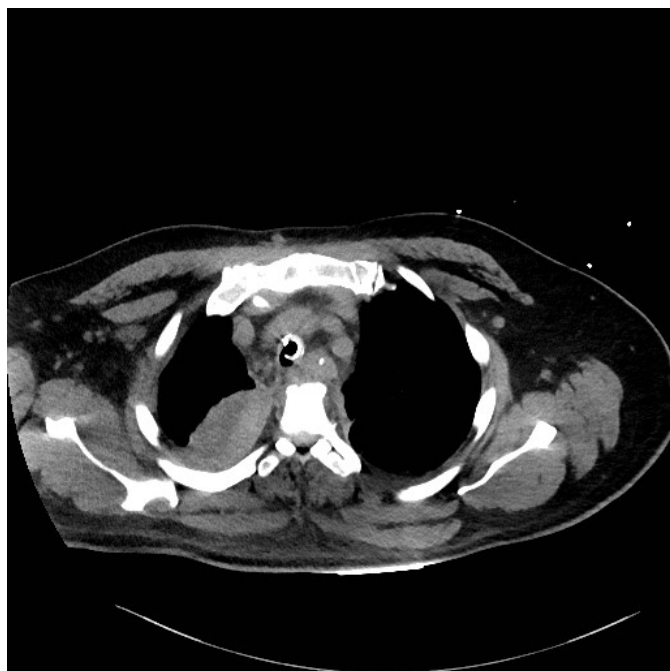Slika 1, 2 in 3: Obsevalni plan.



Slika 4 in 5: CTA 30. avgusta 2020.



Slika 6 in 7: CT 9. septembra 2020.



Bolnik je bil premeščen v intenzivno enoto Onkološkega inštituta Ljubljana (OI). Gastroskopija zaradi preraščanja tumorja nad nivojem opornice in pod njim ni bila izvedljiva, zato je bila potrebna intervencija torakalnega kirurga. Med operativnim posegom se je izkazalo, da je distalni rob opornice predrl steno požiralnika in povzročil nastanek abscesa ob aorti, ki pa ni bila poškodovana. Posledično je bila narejena resekcija požiralnika po McKeownu. Po posegu je bil bolnik premeščen v Centralno enoto intenzivne terapije UKC Ljubljana, potrebna je bila mehanska ventilacija in vazoaktivna podpora. Pojavila se je pancitopenija, zaradi visokih parametrov vnetja pa je bila uvedena antibiotična terapija. CT prsnih in trebušnih organov je pokazal hematoma v prsnem košu desno paraspinalno, ob vstavljenih drenažnih katetrih je bil prisoten hematoraks obojestransko, ascites in zadebeljena stena kolona levo. S kontrastnim slikanjem je bila aktivna krvavitev izključena. Bolnik je bil 3. septembra 2020 premeščen na klinični oddelek za torakalno kirurgijo UKC Ljubljana, kjer je še naprej potreboval mehansko ventilacijo in podporo z vazopresorjem. Naslednji dan je bil ponovno premeščen v enoto intenzivne terapije OI. Torakalna drenaža je bila odstranjena 7. septembra 2020, vazoaktivne podpore bolnik ni več potreboval. Vnetni parametri so kljub antibiotični terapiji znova porasli 8. septembra 2020, ponovno je bila potrebna tudi vazoaktivna podpora. Isti in naslednji dan so se pojavili paroksizmi atrijske fibrilacije, zaradi česar je bila potrebna elektrokonverzija in terapija z amiodaronom. CT je pokazal tekočinsko kolekcijo v torakalni steni levo, plevralni izliv obojestransko ter hematoma v mediastinumu in plevralnem prostoru desno (slika 6).

Bolnik je bil ponovno intubiran 9. septembra 2020, narejena je bila bronhoalveolarna lavaža, v odvzetih vzorcih je bila potrjena prisotnost *Pseudomonas aeruginosa*, *Stenotrophomonas maltophilia*, *Staphylococcus aureus*, *Klebsiella Pneumoniae complex*, *Corynebacteriae* in *Candida galabratta*. Pozitiven je bil tudi hitri test na *Aspergillus*. Uvedena je bila antimikrobna terapija. Zaradi iztirjene koagulacije je bilo treba nadomestiti krvne derivate in opraviti korekcijo elektrolitskega neravnovesja, prišlo je do slabšanja jetrne in ledvične funkcije, potrebna je bila hemodializa.

Ob sumu na mediastinitis 11. septembra 2020 je bila po neuspelem poskusu torakoskopske evakuacije hematoma potrebna lateralna torakotomija. Med posegom je prišlo do masivne krvavitve v desni mediastinum, ki je bila uspešno kirurško zaustavljena, izključena je bila dehiscenca na ezofago-gastrični anastomozi. Po operativnem posegu se je bolnikovo stanje postopoma slabšalo v smislu multiorganske odpovedi in je 16. septembra 2020 umrl.

Obdukcijski zapisnik je pokazal obojestranski plevralni izliv, krvav ascites, jetrno cirozo, infarkt vranice, kot neposreden vzrok smrti pa etiološko neopredeljeno obojestransko bronhopnevmonijo. Ostanke tumorja niso našli, prav tako ne dehiscence anastomoze.

RAZPRAVA

Podhranjenost je velika težava bolnikov z rakom požiralnika. Izguba telesne teže pa je povezana z več dejavniki: disfagijo, anoreksijo, tumorsko kaheksijo in stranskimi učinki zdravljenja.

Predoperativna kemoradioterapija je standardno zdravljenje lokalno napredovalega karcinoma požiralnika, operacija pa sledi v 4 do 6 tednih. V vmesnem času je pričakovati progresivno slabšanje prehranskega statusa bolnika, ki ima pomemben vpliv na uspeh operativnega zdravljenja in tudi umrljivost. Čeprav naj bi predoperativno zdravljenje izboljšalo simptome disfagije zaradi zmanjšanja volumna tumorja, pa med zdravljenjem pogosto pride do akutnega vnetja in edema orofaringealne ter ezofagealne sluznice, kar praviloma še poslabša izhodiščne težave s požiranjem (3, 4).

Pri nas in v svetu se kot standard za zagotavljanje prehranske poti pri bolnikih na predoperativnem zdravljenju, ki trpijo zaradi težav z disfagijo, uporablja enteralna oblika prehranske podpore z jejunostomo ali izjemoma gastrostomo. Posamezne študije so dokazale tudi dobrobit hranjenja z nazogastrično sondo (NGS), ki pa se pri nas v praksi uporablja redkeje (1, 5). V zadnjih letih opažamo, da se v eni od napotenih ustanov redno uporablja

endoskopska vstavitev samoraztezni kovinskih opornic za razrešitev disfagije tako pri bolnikih na paliativnem kot tudi pred radikalnim ali predoperativnim zdravljenjem. Študije so sicer pokazale dobrobit teh opornic zaradi naglega izboljšanja disfagije, prehranskega statusa in tudi kakovosti življenja, so pa tudi izpostavile pogostost težav, ki se pojavijo po takšni intervenciji v smislu bolečin v prsnem košu, poslabšanja gastrozofagealne refluksne bolezni, aspiracij, krvavitev, nastanka fistule in zmanjšanje lumna požiralnika zaradi tumorskega preraščanja ali zamašitve s hrano. Pomembna slabost je tudi možnost zdrsa opornice. Posledično naj bi bile potrebne ponovne endoskopske intervencije pri 20–25 % bolnikov (1, 3, 4, 6–10).

Primerjave prehranskega statusa med bolniki, pri katerih je bila vstavljena samoraztezna kovinska opornica, bolniki z NGS in bolniki s perkutano hranilno sondo so pokazale statistično značilno prednost slednjih dveh pristopov. Izkazalo se je, da razlika ni le v povečanju telesne teže, ampak tudi v manjšem upadu nivoja albuminov v krvi (1,2,4,6). Dalje, ti bolniki so imeli tudi daljše dolgoročno preživetje kot bolniki z vstavljeno opornico. Mediano preživetje brez ponovitve bolezni bolnikov z vstavljeno opornico je bilo 9,1 meseca in celokupno dveletno preživetje 30-odstotno, pri bolnikih brez nje pa 15,2 meseca in 47-odstotno. Kot možni razlogi za te rezultate so v literature navedeni povečano tveganje za perforacijo požiralnika in nastanek fistule med predoperativno radiokemoterapijo ter težave z odstranitvijo opornice, ki lahko vplivajo na izid operativnega posega ali dolgotrajne zaplete pri bolnikih, ki zaradi popolnega odgovora na predoperativno zdravljenje operativnega posega niso potrebovali (2, 3). Opisana je tudi možnost, da bi lahko bilo slabše preživetje brez ponovitve bolezni in slabše mediano preživetje posledica povečanega števila prostih tumorskih celic, ki je posledica mehanskega pritiska vstavljene opornice (1).

Dobrobit vstavitve samoraztezne tumorske opornice pri bolnikih s karcinomom požiralnika je dokazan le pri bolnikih, ki so kandidati le za paliativno zdravljenje, saj omogoča hitro izboljšanje težav z disfagijo in boljšo kakovost življenja (1–5). V sklopu paliativnih ukrepov so se tovrstne opornice izkazale za superiorne v primerjavi s fotodinamično terapijo, lasersko terapijo, ezofagealnim obvodom in rigidnimi plastičnimi opornicami, v kombinaciji s paliativnim obsevanjem (10 x 3Gy) pa izboljšajo tudi preživetje (2).

Zgoraj opisani primer bolnika je le eden od zaznavnega števila bolnikov z rakom požiralnika, zdravljenih v naši ustanovi, pri katerih smo ugotavljali zaplete, povezane z vstavitvijo samoraztezne kovinske opornice med predoperativnim ali radikalnim zdravljenjem.

LITERATURA

1. Kjaer D, Nassar M, Jensen L, Svendsen L, Mortensen F. A bridging stent to surgery in patients with esophageal and gastroesophageal junction cancer has a dramatic negative impact on patient survival. *Diseases of the Esophagus*. 2017;30(3):1–7.
2. Min Y, Jang E, Jung J, Lee H, Min B, Lee J et al. Comparison between gastrostomy feeding and self-expandable metal stent insertion for patients with esophageal cancer and dysphagia. *PLOS ONE*. 2017;12(6):e0179522.
3. Mão-de-Ferro S, Serrano M, Ferreira S, Rosa I, Lage P, Alexandre D et al. Stents in patients with esophageal cancer before chemoradiotherapy: high risk of complications and no impact on the nutritional status. *European Journal of Clinical Nutrition*. 2015;70(3):409–410.
4. Yang J, Siddiqui A, Kowalski T, Loren D, Khalid A, Soomro A et al. Esophageal stent fixation with endoscopic suturing device improves clinical outcomes and reduces complications in patients with locally advanced esophageal cancer prior to neoadjuvant therapy: a large multicenter experience. *Surgical Endoscopy*. 2016;31(3):1414–1419.
5. Anderluh F, But-Hadžić J, Crnjac A, Gačevski G, Hlebanja Z, Jeromen A et al. Smernice za zdravljenje bolnikov z rakom požiralnika in ezofagogastričnega stika (EGS). *Onkologija*. 2016;20(1):40–50.
6. Doosti-Irani A, Mansournia M, Rahimi-Foroushani A, Haddad P, Holakouie-Naieni K. Complications of stent placement in patients with esophageal cancer: A systematic review and network meta-analysis. *PLOS ONE*. 2017;12(10):e0184784.
7. Thompson A, Rapson T, Gilbert F, Park K. Endoscopic palliative treatment for esophageal and gastric cancer: techniques, complications, and survival in a population-based cohort of 948 patients. *Surgical Endoscopy*. 2004;18(8):1257–1262.
8. Martin R, Cannon R, Brown R, Ellis S, Williams S, Scoggins C et al. Evaluation of Quality of Life Following Placement of Self-Expanding Plastic Stents as a Bridge to Surgery in Patients Receiving Neoadjuvant Therapy for Esophageal Cancer. *The Oncologist*. 2014;19(3):259–265.
9. Talreja J, Eloubeidi M, Sauer B, Al-Awabdy B, Lopes T, Kahaleh M et al. Fully covered removable nitinol self-expandable metal stents (SEMS) in malignant strictures of the esophagus: a multicenter analysis. *Surgical Endoscopy*. 2011;26(6):1664–1669.
10. Bower M, Jones W, Vessels B, Scoggins C, Martin R. Nutritional Support with Endoluminal Stenting During Neoadjuvant Therapy for Esophageal Malignancy. *Annals of Surgical Oncology*. 2009;16(11):3161–3168.

© Avtor(ji). To delo je objavljeno pod licenco Creative Commons Priznanje avtorstva 4.0.

© The author(s). This article is distributed under the terms of the Creative Commons Attribution 4.0 International License (CC-BY 4.0).

<http://creativecommons.org/licenses/by/4.0/>