

# Stresni zlomi medenice po zdravljenju z obsevanjem: pregled literature

## Pelvic insufficiency fractures: literature review

Žagar Jan<sup>1</sup>, Šegedin Barbara<sup>1, 2</sup>

<sup>1</sup>Onkološki inštitut Ljubljana, Zaloška cesta 2, 1000 Ljubljana

<sup>2</sup>Univerza v Ljubljani, Medicinska fakulteta, Vrazov trg 2, 1000 Ljubljana

Korespondenca: doc. dr. Barbara Šegedin, dr. med.

E-mail: bsegedin@onko-i.si

Poslano / Received: 9.3.2023

Sprejeto / Accepted: 18.3.2023

doi:10.25670/oi2023-002on

### IZVLEČEK

Stresni zlomi medenice po obsevanju so že dolgo znana posledica obsevanja tumorjev v področju medenice. Čeprav so zlasti v področju sakruma relativno pogost pojav, je njihova diagnostika zaradi nespecifičnosti simptomov težavna. V tem preglednem članku smo pregledali literaturo, ki zajema etiologijo, incidenco, dejavnike tveganja, simptome in diagnostiko ter zdravljenje in preprečevanje stresnih zlomov medenice po obsevanju. Na podlagi pridobljenih podatkov smo poskušali strniti in predstaviti najdene ugotovitve z navedenih področij, ki bi nam bile lahko v pomoč v vsakodnevni radioterapevtski klinični praksi, saj standardiziranih priporočil na tem področju nismo našli.

**Ključne besede:** stresni zlomi medenice, obsevanje, incidenca, dejavniki tveganja, diagnostika, zdravljenje

### ABSTRACT

*Pelvic insufficiency fractures after radiation therapy are a long-known consequence of tumour irradiation in the pelvic area. Considering their frequency, especially in the sacral region, they are still often hard to diagnose due to their unspecific manifestation. In this literature review we gathered data on the etiology, incidence rate, risk factors, symptoms, diagnostics, treatment and prevention of pelvic insufficiency fractures after radiation therapy. As we were unable to find standardized recommendations, we attempted to use the data to summarize and present conclusions that could be of use in everyday radiation therapy clinical practice.*

**Keywords:** pelvic insufficiency fractures, radiation therapy, incidence rate, risk factors, diagnostics, treatment

### UVOD

Kost ima kot vsako drugo tkivo svoje (bio)mehanske lastnosti. Kadar so parametri slednjih preseženi, lahko nastane deformacija in degradacija kosti. Bodisi v nekem trenutku deluje na kost prevelika sila, ki povzroči zlom – govorimo o travmatičnem zlomu, bodisi je kost izpostavljena sicer manjšim silam, ki posamično ne morejo zlomiti zdrave kosti, vendar pa z delovanjem v daljšem časovnem obdobju in zaradi preobremenitve vodijo v degeneracijo tkiva – kostnine. Slednja se zaradi nenehne izpostavljenosti delovanja teh sicer majhnih sil ni sposobna zadosti oz. dovolj hitro regenerirati. Tako stanje povzroča nastanek večjega števila mikroskopsko majhnih pok, ki oslabijo kost in vodijo v t. i. stresne zlome (*angl.* »*fatigue fractures*«).

Stresni zlomi nastanejo tudi, kadar so obremenitve kosti znotraj tolerance zdravega kostnega tkiva, vendar pa je samo tkivo predhodno oslabiljeno. Vzroki za zmanjšanje elastičnosti in trdote

kostnine so osteoporozna, Pagetova bolezen, hiperparatiroidizem, revmatoidni artritis, zdravljenje s kortikosteroidi (1, 2) in ionizirajoče sevanje (1, 3).

V tem primeru govorimo o stresnih zlomih, ki so v angleški literaturi pojmovani kot »insufficiency fractures« in se ločijo od omenjenih »fatigue fractures«. V nadaljevanju članka se izraz stresni zlomi nanaša izključno na pojem »insufficiency fractures«.

Namen tega članka je pregled literature o stresnih zlomih medenice (SZM), ki nastanejo po obsevanju tumorjev v področju medenice.

### METODE

Vire in literaturo smo poiskali v spletnih zbirkah PubMed in Google scholar. Upoštevali smo samo literaturo v angleškem jeziku. Vključili smo relevantne pregledne članke in raziskave ter strokovne monografije.

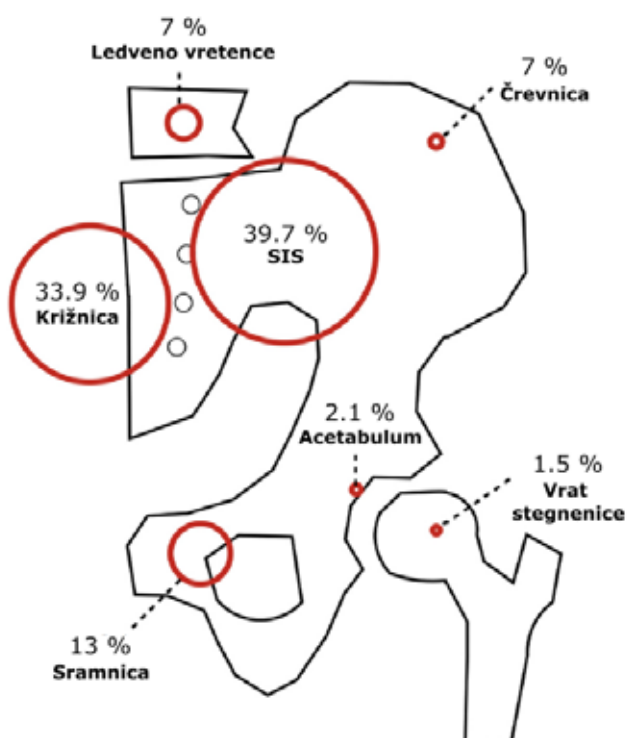
## ETIOLOGIJA

Dokazi, da sevanje negativno vpliva na kostno tkivo, segajo že v začetek 20. stoletja. Že leta 1921 sta Failla in pozneje leta 1926 bolj znan Ewing prva poročala o spremembah na kostnini spodnje čeljusti po obsevanju (4). Do konca 50. let 20. stoletja se je na podlagi opravljenih raziskav uveljavilo prepričanje, da je primarni vzrok oslabitve kostnega tkiva po obsevanju odmiranje osteoblastov in osteoklastov (5). Kljub temu je obveljalo mnenje, da je kostno tkivo relativno odporno proti učinkom sevanja.

Tako prepričanje je veljalo vse do konca 70. oz. začetka 80. let prejšnjega stoletja. Takrat so na podlagi novih spoznanj v kostni fiziologiji na živalskih modelih dokazali, da je stopnja reabsorpcije kosti večja kot stopnja izgradnje v obsevanem polju tudi tri mesece in dlje po obsevanju (6–8). Enako sta prizadeti tako kortikalna kot trabekularna kostnina (7, 8). Pri tem so opazili, da so čas do remodelacije in hitrost nastajanja ter obseg dolgoročne atrofije kosti odvisni od doze in frakcionacije, pri čemer visoka doza v enkratni frakciji najbolj prizadene kostnino (7, 9, 10).

Z izotopskimi, histološkimi in biokemičnimi preiskavami so dokazali, da je regenerativna sposobnost kostnine neposredno odvisna od obsega poškodbe oz. funkcionalnosti kostnega žilja (9, 10). Sevanje namreč povzroča poškodbo endotela in vnetje, kar vodi v povečano prepustnost endotela. To naprej vodi v obšilno oteklino, krvavitve in zmanjšano prekrvljenost tkiva. Slednja pozneje vztraja dlje časa zaradi fibroze intimne in hialinizacije tunike medije, kar zavira proces remodelacije (9). Celokupna sposobnost regeneracije kosti po obsevanju je tako odvisna od prizadetosti žilja in prizadetosti osteoblastov ter osteoklastov (11). Čeprav na neki točki po obsevanju pride do reparacije in se izgradi nova kostnina, so mehanske lastnosti nove kosti vedno slabše kot pri prvotnem tkivu (10).

Slika 1: Porazdelitev stresnih zlomov medenice glede na regijo. SIS = sakroiliakalni sklep. Povzeto po Sapienza LG et al. (12).



## EPIDEMIOLOGIJA

Obsevanje medeničnih kosti v okviru radioterapije je pogosto, saj je mala medenica mesto, kjer se pojavljajo primarni karcinomi z visoko incidenco. Mednje se uvrščajo rak danke, prostate, materničnega vratu in endometrija ter preostali ginekološki tumorji (jajčniki, vagina, vulva), poleg teh pa npr. še karcinom mehurja, analnega kanala in hordomi. Obenem je medenica pogosto mesto zasevkov primarnih tumorjev drugih lokalizacij (npr. pljuč, dojke, ledvic itd.). Čeprav je indikacij za obsevanje medeničnega področja veliko, je z izjemo področja ginekoloških tumorjev opravljeno relativno malo raziskav, ki merijo incidenco stresnih zlomov po zdravljenju z obsevanjem.

## REZULTATI - INCIDENCA

Zajete raziskave poročajo o širokem razponu incidenc zlomov pri pacientih, zdravljenih z obsevanjem, in sicer med 1,7 in 89 %. Kljub temu se pri večini raziskav incidenca giblje med 4 in 20 % (Tabela 1). To sovпада z najdbami obsežne meta analize stresnih zlomov po zdravljenju ginekoloških tumorjev (10–18 %) (12) in kohortne raziskave stresnih zlomov medenice po obsevanju (3,7–12,7 %) (13).

Povprečni čas od zaključka zdravljenja z obsevanjem do pojava stresnega zloma se giblje med 6 in 18 meseci (Tabela 1). Dejanski izmerjeni časi v raziskavah pa se raztezajo vse od 1 meseca do več let (14–22).

Najpogosteje prizadeta kost je križnica oz. sakrum, ki je na 1. ali 2. mestu v praktično vseh raziskavah, kjer je ta podatek na voljo, sledijo sakroiliakalni sklepi in sramnična kost ter črevnica. V novejših raziskavah so omenjena tudi spodnja lumbalna vretenca, L4 in L5 (Slika 1). Zlomov acetabula in sednične kosti je zelo malo oz. jih raziskave ne navajajo (Tabela 1). Tovrstna razporeditev ni presenetljiva, saj je področje sakruma in sakroiliakalnih sklepov nosilec teže zgornjega dela telesa (23). Na tej točki je treba še dodati, da so pod enako obremenitvijo tudi kolki, vendar ti v večini raziskav niso vključeni, saj strogo anatomsko niso del medenice. Glede na raziskavo Baxterja s sod. (24) so zlomi kolka predstavljali kar 90 % vseh zlomov obsevanega področja. Prav tako je raziskava Elliota s sod. (25), pokazala, da je tveganje za zlom kolka večje pri pacientih, obsevanih v tehniki 3D-CRT (angl. »3-dimensional conformal radiation therapy«) zaradi raka prostate. Ito s sod. (26) pa je poročal o primerih zloma kolka, tudi tretje stopnje, po obsevanju zasevkov v stegenici s tehniko SBRT (angl. »stereotactic body radiation therapy«).

## Dejavniki povečanega tveganja za stresne zlome medenice

Sevanje ima na vsako zdravo kost svoje neželene učinke, kljub temu pa se pojavnost oz. tveganje za stresne zlome poveča ob prisotnosti določenih dejavnikov. Slednji so lahko določene lastnosti oz. stanja pacienta pred zdravljenjem, ali pa gre za dejavnike, ki so pogojeni z načinom zdravljenja.

Najpomembnejši napovedni dejavnik pri pacientih za stresne zlome medenice je osteoporozo (23, 27, 28). V povezavi s tem so dejavniki tveganja vsa stanja, ki lahko vodijo v osteoporozo oz. manjšo kostno gostoto. Z raziskavami so potrdili, da so napovedni dejavniki nizka telesna teža (pod 55 kg) (16, 29) in nizek indeks telesne mase, menopavza, starost (12, 14–18, 20, 24, 29, 30), revmatoidni artritis (12, 18, 20), uporaba heparina, kajenje (18), pomanjkanje vitamina D, dolgotrajna uporaba kortikosteroidov, dolga stanja imobilizacije (12) in uporaba antiandrogenov (25). Poleg nizke kostne gostote pa imajo vpliv tudi dejavniki, ki negativno vplivajo na prekrvavitev kostnine; npr. hipertenzija,

sladkorna bolezen tipa 2, arterioskleroza (31). V eni izmed raziskav se je kot dejavnik tveganja pokazalo tudi število porodov. Ženske, ki so rodile več kot trikrat, so imele višje tveganje za zlom (29). S tveganjem za stresne zlome naj bi bila povezana tudi rasa. Na podlagi podatkov iz ZDA, da imajo Afroameričani višjo kostno gostoto kot belci in manjšo obolevnost za osteoporozo (32), bi prav tako pričakovali razliko med rasami v incidenci stresnih zlomov medenice po obsevanju. Z gotovostjo žal tega ne moremo trditi, saj je raziskava iz leta 2019 (33) slednje dokazala, medtem ko starejši raziskavi to ni uspelo (24).

Pri dejavnih tveganja povezanih z obsevanjem, je glavni dejavnik za razvoj stresnih zlomov doza, ki jo prejme kost. To sovпада s poskusi na živalskih modelih (glej Etiologija). Fu in sod. so v svoji raziskavi prvi dokazali, da se verjetnost za osteitis in posledično stresni zlom izrazito poveča, če prekoračimo mejo kumulativne doze okoli 40 Gy (28). Kasnejše raziskave, v katerih so uporabljali tudi novejša tehnika obsevanja, so to potrdile. To nakazuje, da je parameter V40Gy (volumen, ki prejme 40 Gy) pomemben napovedni dejavnik za stresne zlome kosti (12, 18, 34, 35).

Informacije o brahiterapiji kot dejavniku tveganja so si nasprotujoče. Starejši viri navajajo, da je dozni prispevek brahiterapije na okolne kosti 5–10 % (28), lahko tudi do 20 % (20, 31) predpisane doze pri brahiterapiji ginekoloških rakov. Predvsem problematično naj bi bilo sipanje sevanja na sramnično kost (36), čeprav Sapienza s sod. navaja možnost odlaganja doze tudi na sakrum (12). Druge raziskave navajajo manjše tveganje za stresne zlome ob uporabi IGABT (*angl. »image guided adaptive brachtherapy«*) v kombinaciji z IMRT (*angl. »intensity modulated radiotherapy«*) v primerjavi z brahiterapijo s predpisom doze na točko A in načrtovanjem teleradioterapije z AP/PA oz. tehniko 3D-CRT (21). Manjša je tudi pojavnost stresnih zlomov pri monobrahiterapiji, tako pri pacientih z rakom prostate kot pri ginekoloških pacientkah (13).

Obsevanje tumorjev medenice pogosto poteka s sočasno kemoterapijo. Čeprav povzročata radiosenzibilizacijo, v nobeni od najdenih raziskav niso dokazali povišanega tveganja za SZM (15, 21, 22, 30). Ishikawa s sod. navaja celo znižanje tveganja za SZM pri pacientih, zdravljenih s sočasno kemoterapijo, vendar opominja, da gre za populacijo pacientov, ki so v povprečju mlajši in v fizično boljši kondiciji kot pacienti, zdravljeni samo z radioterapijo, kar lahko pomeni izhodiščno višjo kostno gostoto (30).

### Simptomi in diagnostika

Pacienti s simptomatskim SZM največkrat tožijo zaradi bolečin v križu, glutealnem predelu, medenici in dimljah (44–46). V 20–50 % so pacienti asimptomatski (41) in so SZM naključne najdbe.

Za diagnosticiranje SZM se v sodobni medicini uporabljajo rentgensko slikanje, računalniška tomografija – CT (*angl. »computed tomography«*), magnetno resonančno slikanje – MRI (*angl. »magnetic resonance imaging«*) in scintigrafija skeleta oz. SPECT (*angl. »single photon emission computed tomography«*) (15, 44, 47).

Na rentgenskem posnetku so tipična najdba trakovi skleroze, ki potekajo vzporedno s sakroiliakalnim sklepom. Ob variabilni kostni gostoti in pogostih artefaktih (npr. meteorizem) ima preiskava slabo občutljivost. Poročane vrednosti se gibljejo med 20 in 38 % (44).

Scintigrafske preiskave pri bolnikih z rakom so zelo občutljive pri zaznavanju zlomov (96 %) (44), vendar imajo nizko specifičnost, saj ne ločujejo med malignimi procesi, vnetji in zlomi (48). Le ob najdbi kopičenja v sakrumu v obliki značilnega H-znaka (oz. Honda znaka ali metuljčka) v področju sakruma in sakroiliakalnih sklepov imajo visoko pozitivno napovedno vrednost in visoko

specifičnost (do 94 %) za zlome sakruma (48). Problem slednjega je, da je prisoten le v približno 20–40 % preiskovancev (44) in s časom izgine (48).

V nasprotju s scintigrafijo skeleta je CT slabo občutljiv pri zaznavanju zlomov sakruma (60–75 %) (44, 45), medtem ko je odlična izbira pri opredeljevanju nejasnih najdb na scintigrafiji in MRI (44, 48), še posebej v področju simfize in sramne kosti (49).

MRI je dokazano najbolj občutljivejša preiskava za odkrivanje stresnih zlomov medenice. Občutljivost MRI za stresne zlome je blizu 100 % (44, 45). Visoko občutljiv je pri zaznavanju edema kostnega mozga pri zlomu, ki ga lahko zaznamo že po 18 dneh (44), v nasprotju s frakturnimi pokami, ki so vidne šele od tri tedne do tri mesece po nastopu simptomov (46). Od vseh preiskav je MRI najboljša pri zaznavanju mehko tkivnih sprememb. Ob uporabi dodatnih sekvenc, kot sta DWI (*angl. »diffusion weighted imaging«*) in ADC (*angl. »apparent diffusion coefficient«*), preiskava dosega visoko občutljivost (92 %) in specifičnost (91 %) pri razlikovanju zlomov od malignih procesov (50).

PET/CT (*angl. »positron emission tomography/computed tomography«*) ni preiskava izbora za diagnosticiranje stresnih zlomov pri pacientih z rakom, vendar so ti ob vse pogostejši uporabi PET/CT v sledenju rakavih bolnikov pogoste naključne najdbe. Ker tako kot maligni procesi področja zlomov kopičijo 18 FDG (18F-fluorodeoksiglukoza), je interpretacija lahko težavna. Kljub temu pa so prepoznani specifični vzorci kopičenja, ki v povezavi z vrednostmi SUV (*angl. »standardised uptake values«*) lahko pomagajo razlikovati med zlomi in malignimi procesi ter pripomorejo k izogibanju nepotrebnim dodatnim diagnostiki (47).

Biopsija ni primerna preiskava za diagnosticiranje stresnih zlomov, saj povzročata veliko tveganje za nadaljnje zlome in ima slabo diagnostično vrednost. Zmanjšana pretok krvi v obsevani kosti vodi v dovzetnost za morebitne okužbe, kar lahko povzroči nepopravljivo škodo, vključno z osteonekrozo (48, 51).

### Zdravljenje in preprečevanje

Konzervativni pristop je t. i. »standard oskrbe« pri stresnih zlomih medenice. Pri tem se specifični režimi zdravljenja med sabo precej razlikujejo. Nekateri poleg analgetikov priporočajo strog počitek, imobilizacijo in razbremenjevanje, drugi pa zmerno obremenjevanje ob uporabi bergel ali hojice ter zgodnjo fizioterapijo. Čas okrevanja je najpogosteje med 6 in 15 meseci, vendar se med posamezniki zelo razlikuje (44). Kot dodatek h konzervativnemu zdravljenju nekateri viri priporočajo tudi terapijo s hiperbaričnim kisikom (28, 31), dodajanje kalcija in vitamina D (31). Kljub temu pa konzervativni pristop pri nekaterih pacientih ni uspešen, kar se lahko kaže v trajno zmanjšani gibalni sposobnosti, prolongirani imobilizaciji in visoki morbiditeti (24). Slednje vodi v zvišano tveganje za GVT, pljučno embolijo, izgubo mišične mase, kardiopatijo, preležanine, pljučnice in nadaljnjo izgubo kostne mase (44). Kar polovica pacientov, ki utrpeli medenične zlome, ima kljub zdravljenju trajno znižano funkcionalnost in težave s hojo (44), še zlasti če utrpijo bilateralne zlome (19). Enoletna umrljivost pri starih pacientih s SZM je med 9,5 in 14,3 %. Za primerjavo imajo zlomi proksimalne stegenice enoletno mortaliteto 18–28 % (52).

Alternativa konzervativnemu zdravljenju je kirurško zdravljenje. Pri zlomih sakruma so to klasična, balonska in radiofrekvenčna sakroplastika ter transiliakalna-transsakralna in fiksacija z vijakom ali kovinsko palico. Pri sakroplastiki gre za minimalno invaziven poseg, soroden vertebroplastiki, pri katerem se v področje zloma v sakrumu vbrizga kostni cement (44). Tovrstni poseg naj bi zmanjšal bolečino in odvisnost od peroralnih

Tabela 1: Povzetek zajetih raziskav. Ca = karcinom, AP/PA = anteriorno – posteriorno in posteriorno – anteriorno nasprotno polje, 2D (>box<) = dvodimenzionalna tehnika s 4 polji, 3D-CRT = (angl.) three dimensional conformal radiotherapy, IMRT = (angl.) intensity modulated radiation therapy, SBRT = (angl.) stereotactic body radiation therapy, SIB = (angl.) simultaneous integrated boost, Gy = Gray, fr = frakcija HDR = (angl.) high dose rate, LDR = (angl.) low dose rate, MV = megavolti, NP = ni podatka

Raziskava	Zajete diagnoze	Tehnika obsevanja	Doza (mediana vrednost ali interval)	Energija fotonov	Št. pacientov	Celokupna srednja starost vseh pacientov (a) ali starost pacientov brez stresnih zlomov (b)	Srednja starost pacientov z zlomom (leta)	Incidenca pacientov, ki so utrpeli 1 ali več zlomov v 5 letih	Srednji čas in/ali interval do odkritja oz. simptomov od zaključka RT	Najpogostejša lokacija zloma
Blomlie 1996 (23)	Ca materničnega vratu	AP/PA ali 2D (>box<) + brahiterapija	46 Gy, 2 Gy/fr + 42 Gy (5 x 4,2 Gy v 2 ločenih setih) ali 64,8 Gy po 1,8 Gy/fr	5-10 MV	18 (9 premenopavzalnih in 9 pomenopavzalnih)	39 let (a) - premenopavzne 66 let - pomenopavzne	NP	89 % (16 pacientk)	3-12 mesecev	Sakroiliakalni sklep
Tai 2000 (31)	Ca endometrija, Ca vagine	2D (>box<) + brahiterapija (HDR)	45-50 Gy, 1,8-2 Gy/fr + 24 Gy (3 fr/15 dni)	Kobalt - 25 MV	336	68 (a)	72,9	4,7 % (16 pacientk)	11 mesecev	Sakrum, pubis
Huh 2002 (37)	Ca materničnega vratu	2D (>box<) ± brahiterapija (HDR)	50,4-55,8 Gy, 1,8-2 Gy/fr ± 24 Gy (HDR)	10 MV ali 15 MV	463	Pomenopavzne	65	1,7 % (8 pacientk)	12 mesecev (7-19 mesecev)	Sakrum
Ogino 2003 (29)	Ca materničnega vratu	AP/PA + brahiterapija (HDR)	45-50,4 Gy, 1,8-2 Gy/fr ± 10-36 Gy (HDR)	10 MV	335	66 (a)	70 (simptomatski) 67 (asimptomatski)	17 % (57 pacientk)	8 mesecev (3-59 mesecev)	Sakrum
Baxter 2005 (24)	Ca materničnega vratu, Ca anusa, Ca rektuma (vključena le ženska populacija)	NP	NP	NP	2855 (399 Ca anusa, 1317 Ca rektuma, 1139 Ca materničnega vratu)	74,5 (a)	NP	9 % (260 pacientk, od tega: 14 % Ca anusa, 9 % Ca rektuma, 7 % Ca materničnega vratu)	NP	
Ikushima 2006 (14)	Ca materničnega vratu, Ca endometrija	AP/PA polja ± brahiterapija (HDR ali LDR)	50 Gy (40-50 Gy), 2 Gy/fr ± 4-16 Gy (HDR/LDR) v točki B	6 MV	158	64 (a), 59 (b)	70	13 % (33 pacientk)	6 mesecev (3-51 mesecev)	Lateralni odrastki sakruma, pubis, telo sakruma
Kwon 2008 (15)	Ca materničnega vratu	2D (>box<) ± brahiterapija (HDR)	50,4 Gy (30,6-66,6 Gy), 1,8 Gy/fr ± 24 Gy (HDR)	10 MV ali 15 MV	510	54,7 (a)	NP	5,1 % (100 pacientk)	16,9 meseca (1-87 mesecev)	Lateralni odrastki sakruma, telo sakruma
Oh 2008 (16)	Ca materničnega vratu	AP/PA ali 2D (>box<)	45 Gy (30,6-54 Gy), 1,8 Gy/fr	10 MV ali 15 MV	557	54 (a)	NP	14,9 % (83 pacientk)	13 mesecev (5-44 mesecev)	Sakroiliakalni sklepi, telo sakruma
Schmeler 2010 (17)	Ca maternice	AP/PA ali 2D (>box<) ali IMRT ± brahiterapija (HDR)	45 Gy (38,8-68,3 Gy)	NP	300	47,4(a), 46,7(b)	56,5	9,7 % (29 pacientk)	14,1 meseca (2,1-63,1 meseca)	NP
Uezono 2013 (18)	Ca materničnega vratu	AP/PA ali 2D (>box<) + brahiterapija (HDR)	50,4 Gy (45-50,4 Gy), 1,8 Gy/fr + 22 Gy (6-30 Gy) (HDR)	10 MV	99	68 (a)	NP	33 % (33 pacientk)	14 mesecev (2-46 mesecev)	Lumbalna vretenca, sakrum, pubis
Kido 2016 (19)	Ca materničnega vratu	AP/PA	50 Gy, 2 Gy/fr	10 MV	145	69,8 (b)	62,1	10,3 % (15 pacientk)	16 mesecev (razpon 4-36 mesecev)	Posteriorni medenični lok, lateralni del sakruma
Yamamoto 2017 (20)	Ca materničnega vratu	AP/PA, 2D (>box<) ± brahiterapija (HDR)	30-50,4 Gy, 1,8 Gy/fr ± 12-24 Gy (HDR)	NP	533	55 (b)	72,5	15,8 % (84 pacientk)	14 mesecev (razpon, 1-81 mesecev)	Sakrum, pubis, lumbalna vretenca, SI sklep
Ramlow 2017 (21)	Ca materničnega vratu	IMRT ± SIB ± brahiterapija (HDR)	45-50 Gy, 1,8-2 Gy/fr ± SIB do skupaj 55-66 Gy, 1,8 -2,2 Gy/fr ± NP HDR	NP	101	50 (a) 44 (b)	58	19,8 % (20 pacientk)	8 mesecev (3-12 mesecev)	Sakrum
Bazire 2017 (22)	Ca ginekološkega področja, Ca anusa	IMRT ± brahiterapija (PDR) ± SIB	45 Gy, 1,8 Gy/fr ± 10-25 Gy (PDR) ± SIB do skupaj 55-64,8 Gy, 2 Gy/fr	NP	341	61 (a)	NP	4,4 % (15 pacientov)	11 mesecev (3-66 mesecev)	Sakrum
Salcedo 2020 (38)	Ca materničnega vratu, Ca endometrija, Ca vagine	AP/PA, 2D (>box<), IMRT ± brahiterapija	45-66 Gy (ni podatka o frakcionaciji in dozi brahiterapije)	NP	239	51 (a)	NP	6,7 % (16 pacientk)	NP	Sakrum, lumbalna hrbtnica
Mir 2020 (39)	Ca materničnega vratu, Ca endometrija	IMRT ± brahiterapija (HDR)	45-50 Gy, 1,8-2 Gy/fr ± SIB do 60 Gy ± NP (HDR)	NP	115	54 (a) 50 (b)	60	37,4 % (43 pacientk)	3 mesece (3-12 mesecev)	Sakrum
Ishikawa 2021 (30)	Ca materničnega vratu	2D (>box<) + AP/PA + brahiterapija (HDR)	40 Gy + 10 Gy, v 2 Gy/fr + 18 Gy (HDR)	NP	42	57,5 (a)	≥ 65	23,8 % (10 pacientk)	14 mesecev (4-41 mesecev)	Lumbalna hrbtnica, sakrum, ilium
Herman 2009 (40)	Ca rektuma	3D CRT (3 polja)	45 Gy (19,8-58,6 Gy), 1,8 Gy ± 5,4-7,5 Gy boost	15-18 MV	562	57,9 (a)	NP	2,7 % (15 pacientov)	17 mesecev (2-34 mesecev)	Sakrum, pubis
Kang 2019 (41)	Ca rektuma	NP	45-50,4 Gy, 1,8 Gy/fr	NP	7807	60,7 (a)	NP	20,7 % (1616 pacientov)	2,47 leta (2 meseca-8 let)	NP
Igdem 2010 (34)	Ca prostate	3D CRT, IMRT	45-50,4 Gy, 1,8-2 Gy/fr ± boost do skupno 66-78 Gy	6-18 MV	134	65 (a)	NP	5,8 % (8 pacientov)	20 mesecev	Sakrum, Sakroiliakalni sklepi
Thiagarajan 2014 (42)	Primarni in sekundarni raki mešanih etiologij	SBRT	18-24 Gy v 1 fr, 24 Gy v 3 fr, 30 Gy v 5 fr	NP	43	64 (a)	NP	11,6 % (5 pacientov)	8,2 meseca (4-25 mesecev)	Sakrum
Osler 2016 (43)	Hordomi	Kombinacija fotonov in protonov	70,2 Gy (50,4-79,2 Gy)	NP	61	54 (a)	NP	47 % (29 pacientov)	NP	Sakrum

analgetikov ter omogočal hitrejšo povrnitev gibljivosti (53). Kljub temu pa ima določena tveganja, predvsem v smislu utesnitve žil in živcev z vbrizganim cementom (44, 54). Večji poseg je fiksacija, kjer gre za utrditev in imobilizacijo zloma z vijaki ali kovinsko palico. Tovrsten poseg, kot sakroplastika, hitro zmanjša bolečino. Težave po posegu izhajajo predvsem iz dejstva, da se stresni zlomi pogosto pojavljajo v osteoporotični kosti. Zato je možnost omajanja osteosintetskega materiala velika in izbira primernege mesta za sidranje vijakov oz. palic težavna (54). V zadnjih letih se je razvila tudi hibridna tehnika, kjer ob vstavitvi vijaka v njegovo ležišče vlijejo resorbilni cement iz kalcijevega fosfata, ki naj bi utrdil vijak in zmanjšal možnost omajanja v osteoporotični kosti (53, 55).

Strategije za preprečevanje in zmanjšanje pojavnosti SZM slonijo na zgodnjem prepoznavanju rizičnih pacientov. Takšni orodji sta npr. lestvica FRAX (27) in denzitometrija (22). Uporaba slednje pred zdravljenjem je še posebej pomembna pri pomenopavznih ženskah (20). Dokazano je tudi, da je kostna gostota izmerjena z vrednostjo Hounsefieldovih enot na CT-preiskavi pred začetkom obsevanja povezana z verjetnostjo pojava stresnih fraktur v področju medenice (18). Nekatere raziskave kot preventivni ukrep predlagajo tudi zdravljenje osteopenije oz. osteoporoze z uporabo nadomestne hormonske terapije pri ženskah (29), bisfosfonatov (12,29), raloksifena (12) in denosumaba (38).

Z radioterapevtskega vidika pojavnost stresnih zlomov medenice lahko zmanjšamo že z uporabo prave tehnike. Dokazano je, da uporaba »box« tehnike s štirimi polji več kot prepolovi incidenco zlomov v primerjavi z uporabo tehnike AP/PA (16). Tehnika IMRT omogoča dobro konformnost doze in polja, kar vodi v zmanjševanje prejete doze zdravih tkiv in zmanjšano tveganje za SZM pri obsevanju primarnih tumorjev v mali medenici (13). Pri zmanjšanju D50 % na sakrum s 40 Gy na 35 Gy zmanjša tveganje za zlom za 23 %, medtem ko zmanjšanje D50 % s 50 Gy na 45 Gy pomeni 50-odstotno zmanjšanje tveganja (21).

Uporaba sodobne brahiterapevtske metode, kot je IGABT, prispeva zanemarljivo dozo na okolne kosti in v nasprotju s starejšimi metodami ne prispeva k tveganju za zlome (21).

## RAZPRAVA

Že ob zbiranju literature je bilo razvidno, da obstaja jasno nesorazmerje v številu raziskav s področja obsevanj ginekoloških tumorjev v primerjavi z vsemi drugimi lokalizacijami v medenici (Tabela 1). Glede na to, da gre pri ginekoloških bolnicah za specifično populacijo – pomenopavzne ženske – sta primerjava z in posplošitev najdb iz populacije ginekoloških bolnic na druge populacije bolnikov (mlajši, moški spol itd.) nezanesljivi.

Tudi znotraj ginekoloških raziskav je potrebna kritičnost do relevantnosti in uporabnosti podatkov nekaterih raziskav v sedanjosti, saj njihova metodologija temelji na obsevalnih tehnikah in tehnologiji, ki se danes v klinični praksi ne uporabljajo več.

Čeprav je več raziskav (12, 18, 28, 34, 35) zaključilo, da je parameter V40Gy pomemben napovedni dejavnik tveganja za stresni zlom, jasnih podatkov o parametrih DVH (*angl. »dose-volume histogram«*) ni na voljo. Sicer sta v raziskavi (21) omenjena parametra D40 in D50, vendar so podatki iz večine preostalih raziskav glede DVH pomanjkljivi, saj se križnica oz. medenične kosti kot kritični organ izven raziskav v klinični praksi po navadi ne vrisujejo.

Čeprav so nekatere raziskave med seboj težko primerljive zaradi zgoraj opisanih razlogov, prihajajo do podobnih zaključkov kar se tiče dejavnikov tveganja, kar potrjuje tudi obsežna metaanaliza (12). Čeprav so prepoznani različni dejavniki tveganja za stresne

zlome medenice, specifičnih orodij v smislu točkovnikov, lestvic idr. za oceno tveganja zloma po obsevanju medenice v pregledani literaturi ni bilo moč zaslediti.

## ZAKLJUČEK

SZM so relativno pogost pojav po zaključenem obsevanju tumorjev medenice. V obravnavanih raziskavah se incidenčna stopnja giblje najpogosteje nekje med 4 in 20 %. Najpomembnejša dejavnika tveganja za zlome sta osteopenija oz. osteoporoza in doza, ki jo prejme kost. Zato je na SZM diferencialno diagnostično še posebej smiselno pomisliti pri starejših menopavznih pacientkah z nespecifičnimi bolečinami v tem področju.

Glede na pogostost pojavov stresnih zlomov medenice bi bilo zlasti v populaciji s povečanim tveganjem smiselno obravnavati medenične kosti kot kritični organ, vendar glede na trenutne razpoložljive podatke o točnih predpisih pri omejitvi doze težko govorimo. Zato je ALARA (*angl. »as low as reasonably achievable«*) za zdaj najboljšo vodilo, podatek V40Gy pa z dokazi podkrepljena dozna meja, pri kateri tveganje za zlome znatno naraste. Potrebne so nadaljnje raziskave. Prav tako bi bilo smiselno razmisliti o obsegu vrisovanja medeničnih kosti, saj se incidence zloma med različnimi predeli medenice bistveno razlikujejo. Hkrati je potreben razmislek o mestu medeničnih kosti v hierarhiji s preostalimi kritičnimi organi medenice, kadar izpolnjevanje vseh doznih omejitev ne bi bilo mogoče.

## LITERATURA

1. Cooper KL, Beabout JW, Swee RG. Insufficiency fractures of the sacrum. *Radiology*. 1985 Jul;156(1):15–20.
2. Moreira CA, Bilezikian JP. Stress Fractures: Concepts and Therapeutics. *J Clin Endocrinol Metab*. 2017 Feb 1;102(2):525–34.
3. Huh SJ. Post Pelvic Radiotherapy Bony Changes. *The Journal of the Korean Society for Therapeutic Radiology and Oncology*. 27(1):1–9.
4. Sengupta S, Prathap K. Radiation necrosis of the humerus. A report of three cases. *Acta Radiol Ther Phys Biol*. 1973 Aug;12(4):313–20.
5. Bell GH. Chapter II - Bone as a mechanical engineering problem. In: Bourne GH, editor. *The Biochemistry and Physiology of Bone*. New York:Academic Press;1956:27–52.
6. King M, Casarett G, Weber D. A study of irradiated bone: I. Histopathologic and physiologic changes. *Journal of nuclear medicine : official publication, Society of Nuclear Medicine*. 1979 Dec 1;20:1142–9.
7. Pitkänen MA, Hopewell JW. Functional Changes in the Vascularity of the Irradiated Rat Femur Implications for Late Effects. *Acta Radiologica: Oncology*. 1983 Jan 1;22(4):253–6.
8. Maeda M, Bryant MH, Yamagata M, Li G, Earle JD, Chao EY. Effects of irradiation on cortical bone and their time-related changes. A biomechanical and histomorphological study. *J Bone Joint Surg Am*. 1988 Mar;70(3):392–9.
9. Pacheco R, Stock H. Effects of Radiation on Bone. *Current osteoporosis reports*. 2013 Sep 22;11.
10. Wernle JD, Damron TA, Allen MJ, Mann KA. Local irradiation alters bone morphology and increases bone fragility in a mouse model. *J Biomech*. 2010 Oct 19;43(14):2738–46.
11. Bluemke DA, Fishman EK, Kuhlman JE, Zinreich ES. Complications of radiation therapy: CT evaluation. *Radiographics*. 1991 Jul;11(4):581–600.
12. Sapienza LG, Salcedo MP, Ning MS, Jhingran A, Klopp AH, Calsavara VF, et al. Pelvic Insufficiency Fractures After External Beam Radiation Therapy for Gynecologic Cancers: A Meta-analysis and Meta-regression of 3929 Patients. *Int J Radiat Oncol Biol Phys*. 2020 Mar 1;106(3):475–84.
13. Vitzthum LK, Park H, Zakeri K, Heide ES, Nalawade V, Mundt AJ, et al. Risk of Pelvic Fracture With Radiation Therapy in Older Patients. *Int J Radiat Oncol Biol Phys*. 2020 Mar 1;106(3):485–92.
14. Ikushima H, Osaki K, Furutani S, Yamashita K, Kishida Y, Kudoh T, et al. Pelvic bone complications following radiation therapy of gynecologic malignancies: clinical evaluation of radiation-induced pelvic insufficiency fractures. *Gynecol Oncol*. 2006 Dec;103(3):1100–4.
15. Kwon JW, Huh SJ, Yoon YC, Choi SH, Jung JY, Oh D, et al. Pelvic bone complications after radiation therapy of uterine cervical cancer: evaluation with MRI. *AJR Am J Roentgenol*. 2008 Oct;191(4):987–94.
16. Oh D, Huh SJ, Nam H, Park W, Han Y, Lim DH, et al. Pelvic insufficiency fracture after pelvic radiotherapy for cervical cancer: analysis of risk factors. *Int J Radiat Oncol Biol Phys*. 2008 Mar 15;70(4):1183–8.
17. Schmeler KM, Jhingran A, Iyer RB, Sun CC, Eifel PJ, Soliman PT, et al. Pelvic fractures after radiotherapy for cervical cancer: implications for survivors. *Cancer*. 2010 Feb 1;116(3):625–30.
18. Uezono H, Tsujino K, Moriki K, Nagano F, Ota Y, Sasaki R, et al. Pelvic insufficiency fracture after definitive radiotherapy for uterine cervical cancer: retrospective analysis of risk factors. *J Radiat Res*. 2013 Nov;54(6):1102–9.
19. Kido A, MD, Yoshida S, MD, Shimoda E, MD, et al. Walking Disability in Patients with Pelvic Insufficiency Fracture after Radiotherapy for Uterine Cervical Cancer. *Prog Rehabil Med*. 2016;1:20160009.
20. Yamamoto K, Nagao S, Suzuki K, Kogiku A, Senda T, Yano H, et al. Pelvic fractures after definitive and postoperative radiotherapy for cervical cancer: A retrospective analysis of risk factors. *Gynecol Oncol*. 2017 Dec 1;147(3):585–8.
21. Ramlov A, Pedersen EM, Røhl L, Worm E, Fokdal L, Lindegaard JC, et al. Risk Factors for Pelvic Insufficiency Fractures in Locally Advanced Cervical Cancer Following Intensity Modulated Radiation Therapy. *Int J Radiat Oncol Biol Phys*. 2017 Apr 1;97(5):1032–9.
22. Bazire L, Xu H, Foy JP, Amessis M, Malhaire C, Cao K, et al. Pelvic insufficiency fracture (PIF) incidence in patients treated with intensity-modulated radiation therapy (IMRT) for gynaecological or anal cancer: single-institution experience and review of the literature. *Br J Radiol*. 2017 May;90(1073):20160885.
23. Blomlie V, Rofstad EK, Talle K, SundfØr K, Winderen M, Lien HH. Incidence of radiation-induced insufficiency fractures of the female pelvis: evaluation with MR imaging. *AJR Am J Roentgenol*. 1996 Nov;167(5):1205–10.
24. Baxter NN, Habermann EB, Tepper JE, Durham SB, Virnig BA. Risk of pelvic fractures in older women following pelvic irradiation. *JAMA*. 2005 Nov 23;294(20):2587–93.
25. Elliott SP, Jarosek SL, Alanee SR, Konety BR, Dusenbery KE, Virnig BA. Three-dimensional external beam radiotherapy for prostate cancer increases the risk of hip fracture. *Cancer*. 2011 Oct 1;117(19):4557–65.
26. Ito K, Nakajima Y, Ogawa H, Taguchi K. Fracture risk following stereotactic body radiotherapy for long bone metastases. *Jpn J Clin Oncol*. 2022 Jan 3;52(1):47–52.
27. Moreno A, Clemente J, Crespo C, Martínez A, Navarro M, Fernández L, et al. Pelvic insufficiency fractures in patients with pelvic irradiation. *Int J Radiat Oncol Biol Phys*. 1999 Apr 1;44(1):61–6.
28. Fu AL, Greven KM, Maruyama Y. Radiation osteitis and insufficiency fractures after pelvic irradiation for gynecologic malignancies. *Am J Clin Oncol*. 1994 Jun;17(3):248–54.
29. Ogino I, Okamoto N, Ono Y, Kitamura T, Nakayama H. Pelvic insufficiency fractures in postmenopausal woman with advanced cervical cancer treated by radiotherapy. *Radiother Oncol*. 2003 Jul;68(1):61–7.
30. Ishikawa K, Yamashiro T, Ariga T, Toita T, Kudaka W, Heianna J, et al. Predictive factors of posttreatment fracture by definitive radiotherapy for uterine cervical cancer. *Jpn J Radiol*. 2021;39(1):93–9.
31. Tai P, Hammond A, Dyk JV, Stitt L, Tonita J, Coad T, et al. Pelvic fractures following irradiation of endometrial and vaginal cancers—a case series and review of literature. *Radiother Oncol*. 2000 Jul;56(1):23–8.
32. Hochberg MC. Racial Differences in Bone Strength. *Trans Am Clin Climatol Assoc*. 2007;(118):305–15.
33. Vitzthum LK, Park H, Zakeri K, Heide ES, Nalawade V, Mundt AJ, et al. Risk of Pelvic Fracture With Radiation Therapy in Older Patients. *Int J Radiat Oncol Biol Phys*. 2020;106(3):485–92.

34. Iğdem S, Alço G, Ercan T, Barlan M, Ganiyusufoğlu K, Unalan B, et al. Insufficiency fractures after pelvic radiotherapy in patients with prostate cancer. *Int J Radiat Oncol Biol Phys.* 2010 Jul 1;77(3):818–23.
35. Okoukoni C, Randolph DM, McTyre ER, Kwok A, Weaver AA, Blackstock AW, et al. Early dose-dependent cortical thinning of the femoral neck in anal cancer patients treated with pelvic radiation therapy. *Bone.* 2017 Jan;94:84–9.
36. Guo Q, Cai S, Qian J, Tian Y. Dose optimization strategy of sacrum limitation in cervical cancer intensity modulation radiation therapy planning. *Medicine (Baltimore).* 2019 Jun;98(24):e15938.
37. Huh SJ, Kim B, Kang MK, Lee JE, Lim DH, Park W, et al. Pelvic insufficiency fracture after pelvic irradiation in uterine cervix cancer. *Gynecol Oncol.* 2002 Sep;86(3):264–8.
38. Salcedo MP, Sood AK, Jhingran A, Eifel PJ, Klopp AH, Iyer RB, et al. Pelvic fractures and changes in bone mineral density after radiotherapy for cervical, endometrial, and vaginal cancer: A prospective study of 239 women. *Cancer.* 2020 Jun 1;126(11):2607–13.
39. Mir R, Dragan AD, Mistry HB, Tsang YM, Padhani AR, Hoskin P. Sacral Insufficiency Fracture Following Pelvic Radiotherapy in Gynaecological Malignancies: Development of a Predictive Model. *Clin Oncol (R Coll Radiol).* 2021 Mar;33(3):e101–9.
40. Herman MP, Kopetz S, Bhosale PR, Eng C, Skibber JM, Rodriguez-Bigas MA, et al. Sacral insufficiency fractures after preoperative chemoradiation for rectal cancer: incidence, risk factors, and clinical course. *Int J Radiat Oncol Biol Phys.* 2009;74(3):818–23.
41. Kang YM, Chao TF, Wang TH, Hu YW. Increased risk of pelvic fracture after radiotherapy in rectal cancer survivors: A propensity matched study. *Cancer Med.* 2019 Jul;8(8):3639–47.
42. Thiagarajan A, Pan L, Zatzky J, Krol G, Boland PJ, Yamada Y. Insufficiency fractures of the sacrum following stereotactic body radiotherapy for sacral tumors. *J Radiosurg SBRT.* 2014;3(1):59–65.
43. Osler P, Bredella MA, Hess KA, Janssen SJ, Park CJ, Chen YL, et al. Sacral Insufficiency Fractures are Common After High-dose Radiation for Sacral Chordomas Treated With or Without Surgery. *Clin Orthop Relat Res.* 2016 Mar;474(3):766–72.
44. Lyders EM, Whitlow CT, Baker MD, Morris PP. Imaging and Treatment of Sacral Insufficiency Fractures. *American Journal of Neuroradiology.* 2010 Feb 1;31(2):201–10.
45. Tamaki Y, Nagamachi A, Inoue K, Takeuchi M, Sugiura K, Omichi Y, et al. Incidence and clinical features of sacral insufficiency fracture in the emergency department. *Am J Emerg Med.* 2017 Sep;35(9):1314–6.
46. Ugurluer G, Akbas T, Arpacı T, Özcan N, Serin M. Bone complications after pelvic radiation therapy: evaluation with MRI. *J Med Imaging Radiat Oncol.* 2014;58(3):334–40.
47. Park SH, Kim JC, Lee JE, Park IK. Pelvic insufficiency fracture after radiotherapy in patients with cervical cancer in the era of PET/CT. *Radiation Oncol J.* 2011 Dec;29(4):269–76.
48. Zhong X, Li J, Zhang L, Lu B, Yin J, Chen Z, et al. Characterization of Insufficiency Fracture and Bone Metastasis After Radiotherapy in Patients With Cervical Cancer Detected by Bone Scan: Role of Magnetic Resonance Imaging. *Front Oncol.* 2019 Mar 28;9:183.
49. Krestan C, Hojreh A. Imaging of insufficiency fractures. *Eur J Radiol.* 2009;71(3):398–405.
50. Zhong X, Dong T, Tan Y, Li J, Mai H, Wu S, et al. Pelvic insufficiency fracture or bone metastasis after radiotherapy for cervical cancer? The added value of DWI for characterization. *Eur Radiol.* 2020 Apr;30(4):1885–95.
51. Sabaliauskas V, Tiškevičius S. Diagnosing sacral insufficiency fractures after radiotherapy in women with cervical cancer: Report of three cases. *Radiology Case Reports.* 2021;16(10):2938–44.
52. Taillandier J, Langue F, Alemanni M, Taillandier-Herich E. Mortality and functional outcomes of pelvic insufficiency fractures in older patients. *Joint Bone Spine.* 2003 Aug;70(4):287–9.
53. Frey ME, DePalma MJ, Cifu DX, Bhagia SM, Carne W, Daitch JS. Percutaneous sacroplasty for osteoporotic sacral insufficiency fractures: a prospective, multicenter, observational pilot study. *The Spine Journal.* 2008;8(2):367–73.
54. Urits I, Orhurhu V, Callan J, Maganty NV, Pousti S, Simopoulos T, et al. Sacral Insufficiency Fractures: a Review of Risk Factors, Clinical Presentation, and Management. *Curr Pain Headache Rep.* 2020 Feb 17;24(3):10.
55. Collinge CA, Crist BD. Combined Percutaneous Iliosacral Screw Fixation With Sacroplasty Using Resorbable Calcium Phosphate Cement for Osteoporotic Pelvic Fractures Requiring Surgery. 2016;30(6):e217–22.

© Avtor(ji). To delo je objavljeno pod licenco Creative Commons Priznanje avtorstva 4.0.

© The author(s). This article is distributed under the terms of the Creative Commons Attribution 4.0 International License (CC-BY 4.0).

<http://creativecommons.org/licenses/by/4.0/>