

Tehnologija Hyper Arc za izvedbo stereotaktične radiokirurgije v zdravljenju možganskih metastaz

Hyper Arc technology for stereotactic radiosurgery treatment of brain metastases

Skoblar Vidmar Marija^{1,2}

¹Onkološki inštitut Ljubljana, Sektor radioterapije, Zaloška cesta 2, Ljubljana

²Univerza v Ljubljani, Medicinska fakulteta, Vrazov trg 2, 1000 Ljubljana

Korespondenca: asist. dr. Marija Skoblar Vidmar, dr. med., spec. radioterapije in onkologije

E-mail: mskoblar@onko-i.si

Poslano / Received: 3.4.2023

Sprejeto / Accepted: 12.4.2023

doi:10.25670/oi2023-003on

IZVLEČEK

Hyper Arc je inovativna programska in strojna oprema za izvedbo stereotaktične radiokirurgije, ki je od junija 2020 dostopna na Onkološkem inštitutu Ljubljana. Omogoča visoko natančno, monoizocentrično obsevanje v teoriji neomejenega števila možganskih tarč. Najbolj uporabna je v lokalnem zdravljenju možganskih metastaz, ki so vedno pogostejši vzrok obolevnosti in umrljivosti bolnikov z malignimi boleznimi. Glede na najnovejše raziskave in smernice se stereotaktična radiokirurgija obravnava kot primarna izbira za izboljšanje preživetja in je lahko najboljša izbira zdravljenja več metastaz v možganih. Lokalna kontrola vsake obsevane lezije in morebitna pozna toksičnost sta vedno pomembnejšega kliničnega pomena, ki lahko vplivata ne le na preživetje, temveč tudi na nevrokognitivno funkcijo in kakovost življenja.

Ključne besede: Hyper Arc, stereotaktična radiokirurgija, definicija, možganske metastaze, nevrokognitivna funkcija

ABSTRACT

Hyper Arc is an innovative software that was introduced at the Institute of Oncology Ljubljana in June 2020. It enables high-precision treatment of multiple lesions in the brain with a single isocenter – the number of targets that can be addressed with one isocenter seems to be unlimited. It is most useful in the local treatment of brain metastases, which are an increasingly frequent cause of morbidity and mortality in patients with malignant diseases. Based on the latest research and guidelines, stereotactic radiosurgery is considered the primary choice to improve survival and may be the best treatment choice for multiple brain metastases. Local control of each irradiated lesion and possible late toxicity are increasingly clinically important, which may affect not only survival but also neurocognitive function and quality of life.

Keywords: Hyper Arc, stereotactic radiosurgery, definition, brain metastases, neurocognitive function

UVOD

Stereotaktična radiokirurgija je teleradioterapijska metoda, pri kateri je natančno definiran in imobiliziran tarčni volumen znotraj lobanje, ki se obseva z biološko visokim tumorskim odmerkom, v eni ali največ v petih frakcijah, s strmim padcem odmerka na robu tarčnega volumna in z lokalno kurativnim namenom (1). Izraz stereotaktična radiokirurgija (SRS) je prvič omenil švedski nevrokirurg Lars Leksell v zgodnjih petdesetih

letih prejšnjega stoletja, ko je bila objavljena prva publikacija z naslovom *The Stereotactic Method and Radiosurgery of the Brain* v časopisu *Acta Chirurgica Scandinavica* (2). Prvi je uporabil prototip današnjega gama noža (*angl. gamma knife*), ki je postal prvi komercialni sistem za izvedbo SRS. Zanimivo je, da je že v tem času Leksell eksperimentiral tudi s protonsko radiokirurgijo, vendar morebitna klinična superiornost protonske radiokirurgije za zdaj še ni potrjena. Njegovo delo je spodbudilo razvoj SRS, zato so se okoli leta 1980 za potrebe SRS poleg gama noža

začeli uporabljati tudi linearni pospeševalniki. Zadnjih 50 let se SRS intenzivno razvija in se je uveljavila kot del standardnega zdravljenja številnih malignih in benignih možganskih tumorjev, funkcionalnih nevroloških motenj, intrakranialnih žilnih malformacij in nevralgij. Sledila je razvoju IGRT (*angl. Image Guided Radiation Therapy*) in tehnološkemu napredku radioterapije. Danes so v uporabi številni komercialni sistemi (Gamma Knife, Linac Novalis, Thru Beam, Cyber Knife), ki vsi uporabljajo ftonske žarke in so med seboj primerljivi po učinkovitosti (3, 4). Ena od najnovjših tehnoloških inovacij je programska oprema Hyper Arc, ki je del komercialnega sistema Varian TrueBeam (5).

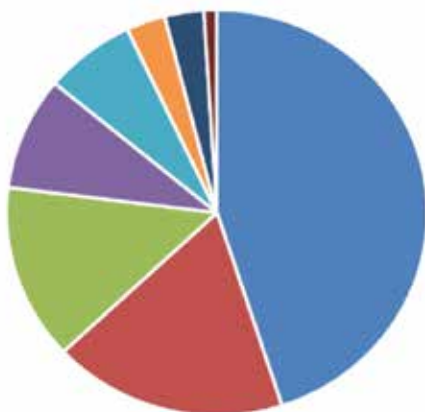
Hyper Arc

Hyper Arc (HA) je nova in tehnološko napredna tehnika za izvedbo SRS, ki jo na Onkološkem inštitutu Ljubljana (OIL) omogoča linearni pospeševalnik Varian TrueBeam. Zahteva posebno imobilizacija bolnika, t. i. Encompass mask system in 6D-observable mizo. S samodejnimi nastavitvami izocentra in geometrije žarkov HA omogoča poenostavitve in časovno optimizacijo izvedbe SRS. Uporablja le en izocenter za sočasno obsevanje multiplih lezij oz. tarč, zaradi česar je čas obsevanja neodvisen od števila obsevanih lezij. Specializirani planirni algoritem (*angl. SRS normal tissue objective - SRS NTO*) omogoča konformno pokritost tarč in hkrati omejuje prejeti odmerek obsevanja na zdrave možgane in rizične organe, kot so možgansko deblo, optična kiazma, vidna žilca, zrkli, hipokampus, hipofiza, kohleji itd. (6).

Možganske metastaze

Najbolj razširjena indikacija za uporabo HA SRS so možganske metastaze (MM). Razširjenost MM ob začetni diagnozi se zelo razlikuje med različnimi histologijami raka. Ocenjuje se, da je delež bolnikov z metastatskim rakom, ki imajo ob diagnozi metastaze v možganih, več kot 25 % pri metastatskem melanomu in metastatskem pljučnem adenokarcinomu, 10 % pri metastatskem raku ledvičnih celic, 7 % pri metastatskem raku dojke, 5 % pri me-

Slika 1: Analiza obsevanj na Onkološkem inštitutu Ljubljana v obdobju od 6/2020 do 12/2022 s stereotaktično tehniko Hyper Arc: največji delež predstavljajo obsevanja MM raka pljuč, nato dojke in melanoma.



■ pljuča ■ dojka ■ melanom ■ ledvica
■ prebavila ■ testis ■ ščitnica ■ ovarijski

tastatskem raku glave in vratu vključno s požiralnikom in 2 % pri metastatskem raku prebavil. Poleg tega se pri mnogih bolnikih po začetni diagnozi v poteku bolezni razvijejo metastaze v možganih. Odvisno od histologije bolezni je lahko delež bolnikov, pri katerih se v enem letu od diagnoze razvijejo metastaze v možganih, do 20 % pri bolnikih s pljučnim rakom in 5–7 % pri bolnikih z rakom dojke, rakom ledvičnih celic in melanomom (7, 8). Incidenca MM dramatično narašča zadnjih 20 let zaradi novih terapevtskih možnosti in zaradi boljšega preživetja bolnikov z malignimi tumorji. Zaradi napredka systemskega zdravljenja ne le da bolniki na splošno živijo dlje, kar zagotavlja več časa za razvoj MM, ampak tudi z MM živijo dlje po zdravljenju, kar vodi do večje prevalence MM (9).

Zdravljenje možganskih metastaz je večplastno, saj vključuje kirurgijo, radioterapijo, systemsko terapijo ali le spremljanje.

METODE

Literatura je preiskana v bibliografski zbirki PubMed / MEDLINE z uporabi kombinacij iskalnih izrazov: stereotaktična radiokirurgija, HyperArc, definicija, možganske metastaze in nevrokognitivna funkcija. V postopku analize so izključeni članki, ki niso pomembni za to temo. Upoštevana je le literatura v angleškem jeziku. Pregledane so bile tudi v gradivih navedene reference za natančnejšo dopolnitev citirane literature.

REZULTATI

Prva obsevanja s HA tehniko so bila v svetu izvedena leta 2017, na OIL pa je bil prvi bolnik obsevan junija 2020. Od takrat je bilo izvedenih več kot 300 HA SRS obsevanj. Največji delež so predstavljala obsevanja MM, kot je grafično prikazano na sliki 1.

Na OIL vse redkeje izvajamo obsevanja s sistemom Brainlab Novalis, ki je v uporabi že od leta 2011. Uporablja nekoplanarne dinamične loke in en izocenter za vsako lezijo posebej, zato ga danes uporabljamo le za solitarne možganske metastaze.

HA je inovativna programska oprema za izvedbo SRS, ki omogoča monoizocentrično obsevanje multiplih MM v kratkem času, kar je prispevalo k naraščanju števila SRS obsevanj na OIL, kot je grafično prikazano na sliki 2. Do uvedbe HA je bilo število obsevanih MM na OIL omejeno na 5–6, ker je vsaka MM zahtevala svoj izocenter in svoj obsevalni čas. Danes pa jih monoizocentrično istočasno obsevamo do 20.

RAZPRAVA

Vloga stereotaktične radiokirurgije v zdravljenju možganskih metastaz, odmerek in stranski učinki zdravljenja

V zdravljenju MM je bila SRS prvič evalvirana v kombinaciji z WBRT (*angl. Whole Brain Radiation Therapy*) nasproti WBRT kot samostojni obliki zdravljenja. Dve randomizirani raziskavi sta dokazali, da dodatek SRS k WBRT izboljša preživetje (mediano celokupno preživetje 6,6 meseca v primerjavi s 4,9 meseca, $p = 0,04$). Ti zgodnji raziskavi sta uveljavili vlogo SRS v zdravljenju MM, ki je do takrat pripadala WBRT (10, 11). Sčasoma so namreč ugotovili negativno vlogo WBRT na nevrokognitivno funkcijo in s tem na kakovost življenja bolnikov. Poznejše raziskave so pokazale, da dodatek WBRT k SRS izboljša intrakranialno kontrolo bolezni, vendar brez vpliva na preživetje (12–14).

Neposredna primerjava med klasično kirurgijo in SRS je nesmiselna zaradi različnih indikacij. Večje metastaze z učinkom mase namreč zahtevajo klasičen nevrokirurški pristop. Po drugi strani je majhna metastaza v funkcionalno pomembnih (elokventnih)

regijah možganov nedvomna indikacija za SRS. SRS ima vlogo v pooperativnem obsevanju ležišča in morebitnega ostanka metastaze po nevrokirurški odstranitvi (15). Novejše raziskave nakazujejo korist predoperativne SRS za lezije, kjer je poznejša resekcija neizogibna, vendar so potrebne prospektivne raziskave za potrditev tega pristopa (16).

Z napredkom tehnologije in radiokirurških tehnik ter zaradi ugotovljene toksičnosti WBRT se je SRS uveljavila tudi v zdravljenju multiplih MM. Velika raziskava Yamamota je pokazala, da je celokupno preživetje enako tako v skupini bolnikov, zdravljenih s SRS zaradi dveh do štirih metastaz, kot v skupini, zdravljenih zaradi petih do desetih metastaz (17). Ravno v tej skupini bolnikov tehnološka dovršenost HA SRS pride do izraza. V obdobju pred HA je obsevanje več kot petih metastaz bilo izjemno zahtevno za bolnike, saj je vsaka metastaza zahtevala svoj izocenter, zaradi česa je SRS izvedba trajala več ur in je ni bilo možno opraviti v enem dnevu. Danes z novo tehnologijo je časovno popolnoma enako, če obsevamo eno ali več metastaz in se večinoma vsaka HA SRS zaključi v 20 minutah.

Poleg števila metastaz na odločitev o načinu zdravljenja vplivajo tudi razpored in velikost metastaz, simptomi, splošno stanje bolnika, starost, ekstrakranialni obseg primarne bolezni, histologija in molekularne lastnosti tumorja ter možnost sistemskega zdravljenja. Namreč, najnovejše smernice ASCO - SNO - ASTRO dopuščajo odlog lokalnega zdravljenja pri določenih asimptomatskih skupinah bolnikov, kot so asimptomatski bolniki z nedrobnoceličnim rakom pljuč s prisotnimi driver mutacijami, ki so na tarčni terapiji, ali bolniki z metastazami melanoma na ipilimumabu in nivolumabu, ali s prisotno BRAF V 600 mutacijo na zdravljenju z dabrafenibom in trametinibom. V to skupino spadajo tudi bolnice s HER2 pozitivnim rakom dojke in asimptomatskimi MM na tukatinibu, trastuzumabu in kapicitabinu (18).

Glede na najnovejše raziskave in smernice se SRS obravnava kot primarna izbira za izboljšanje preživetja in je lahko najboljša izbira zdravljenja več metastaz v možganih, ko je kakovost življenja najpomembnejši izid. Ravno zaradi boljšega preživetja bolnikov z MM sta lokalna kontrola vsake obsevane lezije in morebitna pozna toksičnost vedno pomembnejšega kliničnega pomena, ki lahko vplivata ne le na preživetje, temveč tudi na nevrokognitivno funkcijo in kakovost življenja (18).

Odmerek obsevanja pri stereotaktični radiokirurgiji (SRS)

SRS je lahko izvedena v eni frakciji ali hipofrakcionirano do največ pet frakcij, kar je arbitrarni dogovor. Za večje lezije ali za lezije, ki so v bližini funkcionalno pomembnih regij, ima namreč hipofrakcionacija radiobiološko prednost. Še vedno so aktualni rezultati raziskave RTOG 90-05; odmerek (doza) se predpiše glede na velikost tarče 15–24 Gy v eni frakciji (19). V primeru hipofrakcionirane SRS je najpogostejša frakcionacija 30 Gy v petih frakcijah ali 27 Gy v treh frakcijah (20).

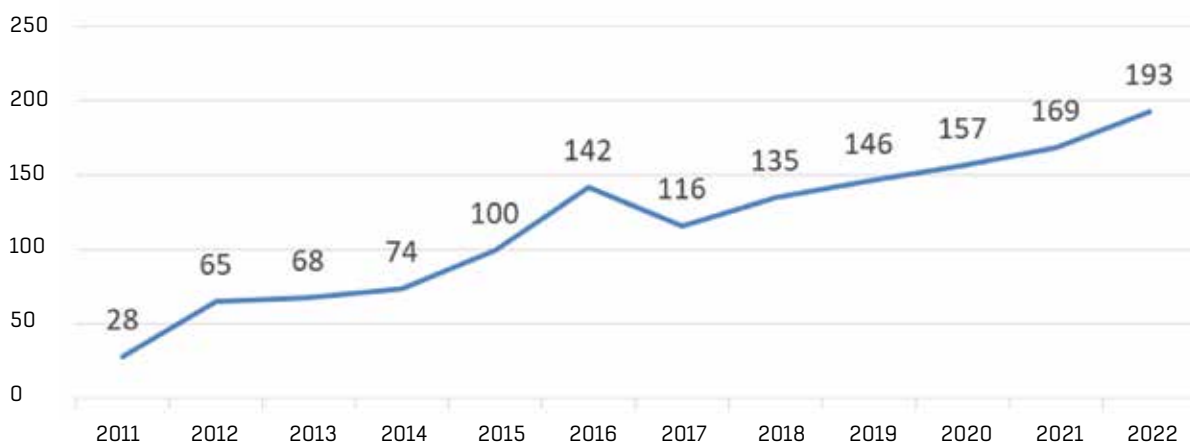
Stranski učinki stereotaktične radiokirurgije (SRS)

Akutni stranski učinki po SRS nastanejo zaradi poškodbe krvnomožganske pregrade in povečanja edema. Klinično se najpogosteje kažejo z glavobolom, v manj kot 5 % primerov pa z epileptičnim napadom ali poslabšanjem nevroloških simptomov. Pozni stranski učinek obsevanja je radiacijska nekroza (RN). Pojavljati se začne po šestih mesecih po SRS. Razlikovanje med tumorskim progresom in RN pomeni izziv v vsakdanjem delu. Incidenca RN po SRS je 5- do 25-odstotna. Če je RN simptomatska oziroma so simptomi podobni progresu tumorja, se bolniku predpiše kortikosteroidna terapija ali bevacizumab. V primeru refraktorne RN ali če se kljub opravljeni diagnostiki ne ve, ali gre za progres ali za RN, je indiciran nevrokirurški poseg (21, 22).

ZAKLJUČEK

Zdravljenje MM je čedalje kompleksnejše področje, ki zahteva multidisciplinarno odločitev glede načina in razporeda lokalnega in sistemskega zdravljenja, ali le sledenja. V zadnjih dveh desetletjih se je vloga radioterapije iz izključno paliativne preusmerila v visoko ablativno lokalno zdravljenje s potencialnim vplivom na preživetje. HA je inovativna programska oprema za izvedbo SRS, ki omogoča monoizocentrično obsevanje multiplih MM v kratkem času, kar je prispevalo k naraščanju števila SRS obsevanj na OIL.

Slika 2: Število vseh SRS obsevanj (na obeh linearnih pospeševalnikih) na OIL od leta 2011 do konca leta 2022.



LITERATURA

1. Guckenberger M, Baus WW, Blanck O, Combs SE, Debus J, Engenhart-Cabillic R et al., Definition and quality requirements for stereotactic radiotherapy: consensus statement from the DEGRO/DGMP Working Group Stereotactic Radiotherapy and Radiosurgery. *Strahlenther Onkol.* 2020 May;196(5):417-420.
2. Leksell L. The stereotaxic method and radiosurgery of the brain. *Acta Chir Scand.* 1951 Dec 13;102(4):316-9.
3. Verhey LJ, Smith V, Serago CF. Comparison of radiosurgery treatment modalities based on physical dose distributions. *Int J Radiat Oncol Biol Phys.* 1998 Jan 15;40(2):497-505.
4. Baumert BG, Lomax AJ, Miltchev V, Davis JB. A comparison of dose distributions of proton and photon beams in stereotactic conformal radiotherapy of brain lesions. *Int J Radiat Oncol Biol Phys.* 2001 Apr 1;49(5):1439-49.
5. Ohira S, Ueda Y, Akino Y, Hashimoto M, Masaoka A, Hirata T et al. HyperArc VMAT planning for single and multiple brain metastases stereotactic radiosurgery: a new treatment planning approach. *Radiat Oncol.* 2018 Jan 29;13(1):13.
6. Wong FHC, Moleme PA, Ali OA, Mugabe KV. Clinical implementation of HyperArc. *Phys Eng Sci Med.* 2022 Jun;45(2):577-587.
7. Cagney DN, Martin AM, Catalano PJ, Redig AJ, Lin NU, Lee EQ et al. Alexander BM, Aizer AA. Incidence and prognosis of patients with brain metastases at diagnosis of systemic malignancy: a population-based study. *Neuro Oncol.* 2017 Oct 19;19(11):1511-1521.
8. Koiso T, Yamamoto M, Kawabe T, Watanabe S, Sato Y, Higuchi Y et al. A case-matched study of stereotactic radiosurgery for patients with brain metastases: comparing treatment results for those with versus without neurological symptoms. *J Neurooncol.* 2016 Dec;130(3):581-590.
9. Franchino F, Rudà R, Soffietti R. Mechanisms and Therapy for Cancer Metastasis to the Brain. *Front Oncol.* 2018 May 24;8:161.
10. Kondziolka D, Patel A, Lunsford LD, Kassam A, Flickinger JC. Stereotactic radiosurgery plus whole brain radiotherapy versus radiotherapy alone for patients with multiple brain metastases. *Int J Radiat Oncol Biol Phys.* 1999 Sep 1;45(2):427-34.
11. Andrews DW, Scott CB, Sperduto PW, Flanders AE, Gaspar LE, Schell MC et al. Whole brain radiation therapy with or without stereotactic radiosurgery boost for patients with one to three brain metastases: phase III results of the RTOG 9508 randomised trial. *Lancet.* 2004 May 22;363(9422):1665-72.
12. Aoyama H, Shirato H, Tago M, Nakagawa K, Toyoda T, Hatano K et al. Stereotactic radiosurgery plus whole-brain radiation therapy vs stereotactic radiosurgery alone for treatment of brain metastases: a randomized controlled trial. *JAMA.* 2006 Jun 7;295(21):2483-91.
13. Chang EL, Wefel JS, Hess KR, Allen PK, Lang FF, Kornguth DG et al. Neurocognition in patients with brain metastases treated with radiosurgery or radiosurgery plus whole-brain irradiation: a randomised controlled trial. *Lancet Oncol.* 2009 Nov;10(11):1037-44.
14. Kocher M, Soffietti R, Abacioglu U, Villà S, Fauchon F, Baumert BG et al. Adjuvant whole-brain radiotherapy versus observation after radiosurgery or surgical resection of one to three cerebral metastases: results of the EORTC 22952-26001 study. *J Clin Oncol.* 2011 Jan 10;29(2):134-41.
15. Redmond KJ, De Salles AAF, Fariselli L, Levivier M, Ma L, Paddick I, Pollock BE et al., Stereotactic Radiosurgery for Postoperative Metastatic Surgical Cavities: A Critical Review and International Stereotactic Radiosurgery Society (ISRS) Practice Guidelines. *Int J Radiat Oncol Biol Phys.* 2021 Sep 1;111(1):68-80.
16. Routman DM, Yan E, Vora S, Peterson J, Mahajan A, Chaichana KL et al. Preoperative Stereotactic Radiosurgery for Brain Metastases. *Front Neurol.* 2018 Nov 13;9:959.
17. Yamamoto M, Serizawa T, Shuto T, Akabane A, Higuchi Y, Kawagishi J et al. Stereotactic radiosurgery for patients with multiple brain metastases (JLKG0901): a multi-institutional prospective observational study. *Lancet Oncol.* 2014 Apr;15(4):387-95.
18. Vogelbaum MA, Brown PD, Messersmith H, Brastianos PK, Burri S, Cahill D et al. Treatment for Brain Metastases: ASCO-SNO-ASTRO Guideline. *J Clin Oncol.* 2022 Feb 10;40(5):492-516. Erratum in: *J Clin Oncol.* 2022 Apr 20;40(12):1392.
19. Shaw E, Scott C, Souhami L, Dinapoli R, Kline R, Loeffler J et al. Single dose radiosurgical treatment of recurrent previously irradiated primary brain tumors and brain metastases: final report of RTOG protocol 90-05. *Int J Radiat Oncol Biol Phys.* 2000 May 1;47(2):291-8.
20. Minniti G, Scaringi C, Paolini S, Lanzetta G, Romano A, Cicone F et al. Single-Fraction Versus Multifraction (3 × 9 Gy) Stereotactic Radiosurgery for Large (>2 cm) Brain Metastases: A Comparative Analysis of Local Control and Risk of Radiation-Induced Brain Necrosis. *Int J Radiat Oncol Biol Phys.* 2016 Jul 15;95(4):1142-8.
21. Milano MT, Grimm J, Niemierko A, Soltys SG, Moiseenko V, Redmond KJ et al. Single- and Multifraction Stereotactic Radiosurgery Dose/Volume Tolerances of the Brain. *Int J Radiat Oncol Biol Phys.* 2021 May 1;110(1):68-86.
22. Skoblar Vidmar M, Doma A, Smrdel U, Zevnik K, Studen A. The Value of FET PET/CT in Recurrent Glioma with a Different IDH Mutation Status: The Relationship between Imaging and Molecular Biomarkers. *Int J Mol Sci.* 2022 Jun 17;23(12):6787.

© Avtor(ji). To delo je objavljeno pod licenco Creative Commons Priznanje avtorstva 4.0.

© The author(s). This article is distributed under the terms of the Creative Commons Attribution 4.0 International License (CC-BY 4.0).

<http://creativecommons.org/licenses/by/4.0/>