

**SMERNICE
DIAGNOSTIKE
IN
ZDRAVLJENJA
RAKA DOJK**

LJUBLJANA 2011

Založil in izdal:

Onkološki inštitut Ljubljana

Sestavili:

Ana Pogačnik

Barbara Gazič

Barbara Vidergar

Elga Majdič

Erika Matos

Janez Lamovec

Janez Žgajnar

Kristijana Hertl

Marko Hočevnar

Mateja Krajc

Nikola Bešič

Simona Borštnar

Snežna Paulin Košir

Tanja Marinko

Uredil

Janez Žgajnar

Tehnično uredil

Andraž Perhavec

Oblikovala

Amela Duratović

BESEDA UREDNIKA

KAZALO

BESEDA UREDNIKA	3
ZGODNJE ODKRIVANJE RAKA DOJK	7
SPLOŠNA POPULACIJA (Claus do 15%).....	7
ZMERNNA OGROŽENOST (Claus 15-30%).....	7
VISOKA OGROŽENOST (nosilke mutacije na BRCA 1/2 genu ali Claus nad 30 %)	7
VISOKA OGROŽENOST ZA RAK DOJK PRI MOŠKIH (zdravi moški, nosilci mutacije)	8
NAVODILA ZA NAPOTITEV V AMBULATNO ZA BOLEZNI DOJK NA OI	9
SIMPTOMATSKE ŽENSKÉ – NUJEN PREGLED (v dveh tednih od napotitve).....	9
SIMPTOMATSKE ŽENSKÉ – PREGLED, KI NI NUJEN (v dveh mesecih od napotitve)	9
NAVODILA za napotitev V AMBULANTO ZA ONKOLOŠKO GENETSKO SVETOVANJE	10
TNM KLASIFIKACIJA	11
PRIMARNI TUMOR (T).....	11
REGIONALNE BEZGAVKE (N)	12
ODDALJENI ZASEVKI (M)	14
STADIJI GLEDE NA TNM	15
REDKE MALIGNE BOLEZNI DOJK	16
MB. PAGET.....	16
RAK DOJK PRI MOŠKEM	17
RAK DOJK PRI NOSEČNICAH.....	17
OKULTNI RAK DOJK	19
FILODNI TUMORJI	19
VNETNI RAK DOJK.....	20
SLIKOVNE METODE	23
MAMOGRAFIJA	23
ULTRAZVOK (UZ) JE DOPOLNILNA DIAGNOSTIČNA METODA.....	23
MAGNETNA REZONANCA (MRI).....	24
DUKTOGRAFIJA	24
KLASIFIKACIJA	25
SLIKOVNA DIAGNOSTIKA TIPLJIVIH LEZIJ DOJK.....	26

SLIKOVNA DIAGNOSTIKA NETIPLJIVIH LEZIJ DOJK	27
CITOPATOLOGIJA	28
ODVZEM VZORCA Z ABTI	28
SPREMNI DOKUMENT	29
OSEBJE	30
DIAGNOSTIČNE KATEGORIJE CITOPATOLOŠKEGA IZVIDA	30
HISTOPATOLOGIJA	32
MAKROSKOPSKI PREGLED VZORCA	32
HISTOLOŠKI PREGLED VZORCA	34
NETIPNE LEZIJE DOJK	36
HISTOLOŠKA OPREDELITEV PO DIAGNOSTIČNI KATEGORIJAH ZA BIOPSIJE Z DEBELO IGLO	37
PREISKAVE ZA ZAMEJITEV BOLEZNI	38
OSNOVNE PREISKAVE PRI STADIJIH I in II	38
OSNOVNE PREISKAVE PRI STADIJIH III in IV	38
DODATNE PREISKAVE	38
KIRURGIJA RAKA DOJK	39
EKSCIZIJSKA BIOPSIJA TIPNEGA TUMORJA	39
EKSCIZIJA PRIZADETEGA VODA IN LOBULA DOJKE	39
EKSCIZIJA NETIPLJIVIH LEZIJ DOJK	39
RESEKCIJA DOJKE	40
MASTEKTOMIJA	41
IZPRAZNITEV PAZDUHE	41
BIOPSIJA PRVE BEZGAVKE (SENTINEL NODE)	42
EKSCIZIJA NETIPLJIVEGA INVAZIVNEGA RAKA DOJK – SNOLL	43
SISTEMSKO ZDRAVLJENJE RAKA DOJK	44
HORMONSKO ZDRAVLJENJE	44
ZDRAVLJENJE S KEMOTERAPIJO (CITOSTATIKI)	45
ZDRAVLJENJE S TARČNIMI ZDRAVILI	46
ALGORITMI SISTEMSKEGA ZDRAVLJENJA RAKA DOJK	47
DOPOLNILNO (ADJUVANTNO) SISTEMSKO ZDRAVLJENJE	47
PREDOPERATIVNA (NEOADJUVANTNA) SISTEMSKA TERAPIJA	50
SISTEMSKO ZDRAVLJENJE METASTATSKE BOLEZNI	51
SOČASNA ZDRAVILA MED SISTEMSKIM ZDRAVLJENJEM RAKA	53
OBSEVANJE RAKA DOJK	54

NEINVAZIVNI RAK	54
INVAZIVNI RAK, stadij I in II.....	54
OBSEVANJE PO NEOADJUVANTNI KT ALI HT.....	56
LOKALNI RECIDIV	56
METASTATSKI RAK DOJK.....	56
OBSEVANJE PO REKONSTRUKCIJI DOJKE Z REŽNJEM ALI S SILIKONSKO PROTEZO.....	57
NEINVAZIVNI RAK DOJK	58
DUKTALNI KARCINOM IN SITU (DCIS)	58
LOBULARNI KARCINOM IN SITU (LCIS).....	58
NADZOR BOLNIC Z RAKOM DOJK	60
ALGORITMI.....	61

ZGODNJE ODKRIVANJE RAKA DOJK

SPLOŠNA POPULACIJA (Claus do 15%)

- mesečno samopregledovanje dojk (10. dan od začetka menstruacije)
- klinični pregled dojk z mamografijo ob vsakem sumu na bolezensko dogajanje v dojki (glej poglavje Navodila za napotitev v ambulanto za bolezni dojk na OI)
- presejalna mamografija na dve leti od 50. do 69. leta starosti (program DORA)

ZMERNNA OGROŽENOST (Claus 15-30%)

- mesečno samopregledovanje dojk (10. dan od začetka menstruacije)
- klinični pregled dojk z mamografijo oz. UZ preiskava dojk in sicer:
 - ob vsakem sumu na bolezensko dogajanje v dojki (glej poglavje Navodila za napotitev v ambulanto za bolezni dojk na OI)
 - ter na 12 mesecev od 40. leta starosti

VISOKA OGROŽENOST (nosilke mutacije na BRCA 1/2 genu ali Claus nad 30 %)

- mesečno samopregledovanje dojk od 18. leta starosti dalje (10. dan od začetka menstruacije)
- klinični pregled dojk z mamografijo oz. z UZ ali MRI dojk ob vsakem sumu na bolezensko dogajanje v dojki (glej poglavje Navodila za napotitev v ambulanto za bolezni dojk na OI)
- redni polletni klinični pregled dojk (prvi pregled pri 25. letih starosti)
- letna mamografija v kombinaciji z UZ preiskavo dojk in letno MRI dojk, izmenjaje na 6 mesecev (magnetna preiskava izvedena v obdobju 7. – 14. dne menstruacijskega ciklusa med 30 – 49 letom starosti), sicer prvi pregled med 25 in 35 letom starosti, oziroma določen individualno glede na starost ob diagnozi najmlajše bolnice z rakom v družini

- polletni ginekološki pregled s transvaginalnim ultrazvokom
- polletno določanje tumorskih markerjev CA 15-3 in CA 125 (najbolje na 1.-10. dan menstruacijskega ciklusa), od 35. leta starosti dalje, oziroma 5-10 let prej, preden je za rakom jajčnikov zbolela najmlajša v družini, najbolje na 1.-10. dan menstruacijskega ciklusa
- možnost preventivne mastektomije z ali brez rekonstrukcije (po predhodnem posvetu z zdravnikom iz multidisciplinarnega tima za onkološko genetsko svetovanje)
- možnost preventivne kirurške odstranitve jajčnikov in jajcevodov po končanem rodnem obdobju (po posvetu z zdravnikom iz multidisciplinarnega tima za onkološko genetsko svetovanje)

VISOKA OGROŽENOST ZA RAK DOJK PRI MOŠKIH (zdravi moški, nosilci mutacije)

- učenje samopregledovanja dojk - prvi pregled pri 40. letih starosti
- polletni klinični pregled dojk
- klinični pregled dojk z mamografijo oz. UZ preiskava dojk ob vsakem sumu na bolezensko dogajanje v dojki (glej poglavje Navodila za napotitev v ambulanto za bolezni dojk na OI)
- osnovni mamogram
- letno mamografija v primeru ginekomastije in radiološko gostih dojk
- merjenje PSA enkrat letno (po predhodnih navodilih: preiskovanec se vzdrži ejakulacije (spolnih odnosov) 24 ur pred odvzemanjem vzorca krvi; v kolikor je imel preiskovanec v roku 6 tednov predhodno vnetje prostate ali rektalni pregled, se ponudi nov datum)
- PSA nad 3 - napotitev k urologu

NAVODILA ZA NAPOTITEV V AMBULATNO ZA BOLEZNI DOJK NA OI

Vse bolnice s sumom na raka dojk morajo biti nemudoma napotene v Center za bolezni dojk brez zakasnitev. Nujnega pregleda se ne opravlja pri bolnicah z znaki in simptomi, ki niso značilni za raka dojk in so največkrat povezani z benignimi spremembami v dojkah.

SIMPTOMATSKE ŽENSKE – NUJEN PREGLED (v dveh tednih od napotitve)

- bolnice, ki zatipajo zatrdlino v dojki ali pazduhi
- bolnice, ki imajo simptome in znake, sumljive za raka dojk:
 - razjede na dojkah
 - deformirana/vdrta koža ali bradavica
 - ekcem bradavice
 - izcedek iz ene bradavice, ki pušča sledi na obleki

SIMPTOMATSKE ŽENSKE – PREGLED, KI NI NUJEN (v dveh mesecih od napotitve)

- bolnice, ki imajo:
 - asimetrično vozličavost, ki vztraja tudi po menstruaciji
 - absces
 - ponavljajočo se cisto (že verificirano)
 - vztrajajočo bolečino v dojkah
 - obojestranski spontan izcedek iz bradavice, ki pušča sledi na obleki

NAVODILA ZA NAPOTITEV V AMBULANTO ZA ONKOLOŠKO GENETSKO SVETOVANJE

V posebno skupino obravnave sodijo tudi ženske z anamnezo raka dojk v družini. Na Onkološkem inštitutu take družine obravnavamo v okviru Ambulante za onkološko genetsko svetovanje in testiranje (kontakt: 01 5879 649 (pon., sre., pet. 9-12) ali genetika@onko-i.si). Indikacije za napotitev prilagamo v nadaljevanju.

Indikacije za napotitev na svetovanje za dedni rak dojk in/ali jajčnikov

Za svetovanje se odločimo, kadar oseba ustreza vsaj enemu od pogojev oz. tudi vse tiste, ki jih možnost, da bi raka lahko podedovali močno skrbi:

- znana mutacija na BRCA1/2 genih v družini
- rak dojk pred 40. letom
- trojno negativen rak dojk pred 50. letom starosti
- obojestranski rak dojk
- rak dojk in jajčnikov
- moški z rakom dojk
- pozitivna družinska anamneza:
 - sorodnica v prvem kolenu z rakom dojk pred 40. letom
 - sorodnik moškega spola v prvem kolenu z rakom dojk
 - sorodnica v prvem kolenu z obojestranskim rakom dojk
 - dve sorodnici v prvem kolenu z rakom dojk pred 60. letom ali z rakom jajčnikov, ne glede na starost
 - tri sorodnice v prvem ali drugem kolenu z rakom dojk in/ali jajčnikov

TNM KLASIFIKACIJA

Za določitev stadija bolezni uporabljamo TNM klasifikacijo (7. revizija, 2010).

Pri uporabi TNM klasifikacije upoštevamo naslednja pravila:

- klasifikacija velja samo za karcinome
- nujna je histološka diagnoza bolezni
- pri sočasnem multifokalnem ali multicentričnem karcinomu bolezen klasificiramo po največjem tumorju (T)
- sočasni obojestranski karcinom klasificiramo ločeno

PRIMARNI TUMOR (T)

TX Velikosti primarnega tumorja ni možno oceniti

T0 Tumor ni najden

Tis Karcinom in situ

DCIS: duktalni karcinom in situ

LCIS: lobularni karcinom in situ

Mb. Paget bradavice (brez spodaj ležečega invazivnega karcinoma)¹

T1 $T \leq 20$ mm

T1mi: $T \leq 1$ mm

T1a: $T > 1$ mm in $T \leq 5$ mm

T1b: > 5 mm in $T \leq 10$ mm

T1c: > 10 mm in $T \leq 20$ mm

T2 $T > 20$ mm in $T \leq 50$ mm

T3 $T > 50$ mm

T4 Tumor vrašča v steno prsnega koša (a) ali v kožo dojke (b) ne glede na velikost tumorja (razjede ali kožni zasevki, omejeni na isto dojko)

T4a: tumor pritrjen na steno prsnega koša

T4b: rdečina in edem kože (peau d'orange), razjede ali zasevki v koži, omejeni na isto dojko

T4c: T4a + T4b

¹ če je ob Mb. Paget bradavice prisoten tudi invazivni karcinom, ga klasificiramo glede na obseg invazivne komponente

T4d: vnetni karcinom¹

Patološka klasifikacija primarnega tumorja ustreza klinični klasifikaciji.

REGIONALNE BEZGAVKE (N)

Klinična klasifikacija

- NX** N ni možno oceniti (npr. bezgavke predhodno odstranjene)
- N0** Brez zasevkov v bezgavkah
- N1** Zasevki v premičnih istostranskih pazdušnih bezgavkah
- N2** Zasevki v istostranskih pazdušnih bezgavkah, ki so zraščene med seboj ali z okolico (a) ali zasevki v bezgavkah ob istostranski a.mamarii interni, če ob tem pazdušne bezgavke niso prizadete (b)
N2a: Zasevki v istostranskih pazdušnih bezgavkah, ki so zraščene med seboj ali z okolico
N2b: Zasevki v bezgavkah ob istostranski a.mamarii interni, če ob tem pazdušne bezgavke niso prizadete
- N3** Zasevki v istostranskih infraklavikularnih bezgavkah z ali brez zasevkov v istostranskih pazdušnih bezgavkah (a) ali zasevki v istostranskih bezgavkah ob a.mamarii interni, če so ob tem prisotni zasevki v istostranskih pazdušnih bezgavkah (b) ali zasevki v istostranskih supraklavikularnih bezgavkah z ali brez prizadtosti pazdušnih bezgavk ali bezgavk ob a. mamarii interni (c)
N3a: Zasevki v istostranskih infraklavikularnih bezgavkah
N3b: Zasevki v istostranskih bezgavkah ob a.mamarii interni, če so ob tem prisotni zasevki v istostranskih pazdušnih bezgavkah
N3c: Zasevki v istostranskih supraklavikularnih bezgavkah

Patološka klasifikacija

- pNX** Regionalnih bezgavk ni mogoče oceniti (npr. predhodno odstranjene ali neodstranjene)

¹ rdečina in edem kože (peau d'orange) obsega > 1/3 kože dojke; diagnoza je klinična, ob histološko potrjenem invazivnem karcinomu; prisotnost tumorskih celic v limfatičnih žilah dermisa je pogosta, vendar za diagnozo vnetnega karcinoma ni nujna

- pN0** Regionalne bezgavke brez zasevkov¹
- pN1** Mikrozasevki ali zasevki v 1-3 istostranskih pazdušnih bezgavkah in/ali v bezgavkah ob a. mamarii interni; zasevki so bili klinično okultni in ugotovljeni z biopsijo prve bezgavke
- pN1mi:** Mikrozasevki (večji od 0.2 mm (in/ali skupek več kot 200 celic) in manjši ali enaki od 2 mm)
 - pN1a:** Zasevki v 1-3 pazdušnih bezgavkah, vsaj en zasevek večji od 2 mm
 - pN1b:** Zasevki v bezgavkah ob a. mamarii interni
 - pN1c:** Zasevki v 1-3 pazdušnih bezgavkah in v bezgavkah ob a. mamarii interni
- pN2** Zasevki v 4-9 istostranskih pazdušnih bezgavkah ali klinično očitni zasevki v istostranskih parasternalnih bezgavkah ob neprizadetih istostranskih pazdušnih bezgavkah
- pN2a:** zasevki v 4-9 istostranskih pazdušnih bezgavkah, od tega vsaj en večji od 2 mm
 - pN2b:** klinično očitni zasevki v istostranskih parasternalnih bezgavkah ob neprizadetih istostranskih pazdušnih bezgavkah
- pN3** Zasevki v 10 ali več istostranskih pazdušnih bezgavkah ali zasevki v istostranskih infraklavikularnih bezgavkah (a) ali klinično očitni zasevki v istostranskih parasternalnih bezgavkah ob zasevkih v istostranskih pazdušnih bezgavkah ali zasevki v več kot 3 istostranskih pazdušnih bezgavkah in klinično okultni zasevki v istostranskih parasternalnih bezgavkah (b) ali zasevki v istostranskih supraklavikularnih bezgavkah (c)
- pN3a:** Zasevki v 10 ali več istostranskih pazdušnih bezgavkah ali zasevki v istostranskih infraklavikularnih bezgavkah
 - pN3b:** Klinično očitni zasevki v istostranskih parasternalnih bezgavkah ob zasevkih v istostranskih pazdušnih bezgavkah ali zasevki v več kot 3 istostranskih pazdušnih bezgavkah in klinično okultni zasevki v istostranskih parasternalnih bezgavkah
 - pN3c:** Zasevki v istostranskih supraklavikularnih bezgavkah

¹ Izolirane tumorske celice (ITC; skupki celic enaki ali manjši od 0.2 mm v najdaljšem premeru ali skupek manj kot 200 celic v enem prerezu) so klasificirane kot pN0

ODDALJENI ZASEVKI (M)

MX Oddaljeni zasevki niso opredeljeni

M0 Brez oddaljenih zasevkov

M1 Prisotni oddaljeni zasevki¹

Predpona »y«: označuje obseg bolezní po neoadjuvantnem zdravljenju

Predpona »yc«: označuje klinično in radiografsko oceno obsega bolezní po neoadjuvantnem zdravljenju

Predpona »yp«: označuje patološko oceno obsega bolezní po neoadjuvantnem zdravljenju

¹ patološki TNM loči še cM0(i+): klinično in radiografsko ni znakov za oddaljene zasevke, vendar so molekularno ali mikroskopsko odkrite tumorske celice v cirkulaciji, kostnem mozgu ali drugih tkivih (razen regionalnih bezgavkah), pri čemer skupek celic ni večji od 0,2 mm

STADIJI GLEDE NA TNM

STADIJ	T	N	M
0	Tis	N0	M0
IA	T1 ¹	N0	M0
IB	T0	N1mi	M0
	T1 ¹	N1mi	M0
IIA	T0	N1 ²	M0
	T1	N1 ²	M0
	T2	N0	M0
IIB	T2	N1	M0
	T3	N0	M0
IIIA	T0	N2	M0
	T1 ¹	N2	M0
	T2	N2	M0
	T3	N1	M0
	T3	N2	M0
IIIB	T4	N0	M0
	T4	N1	M0
	T4	N2	M0
IIIC	katerikoli T	N3	M0
IV	katerikoli T	katerikoli N	M1

¹ vključno s T1mi

² T0 in T1 z mikrozasevki v pazdušnih bezgavkah (N1mi) so stadij IB

REDKE MALIGNE BOLEZNI DOJK

MB. PAGET

- **Definicija**
 - neoplazma bradavice in/ali areole¹
- **Klinična slika**
 - enostransko ekcematoidno prizadeta bradavica in areola s krvavitvijo, ulceracijo, srbenjem
 - pogosto serozen ali serohemoragičen izcedek iz bradavice
 - pogosto sočasno tipen tumor
- **Diagnostika**
 - anamneza in klinični status
 - obojestransko mamografija (glede na izvid mamografije dodatne slikovne preiskave)
 - skarifikat ali kirurška biopsija najbolj spremenjenega dela areole in/ali bradavice
 - tanko- ali debeloigelnna biopsija sumljivih tumorjev, odkritih s slikovno diagnostiko
 - citološka preiskava izcedka
- **Zdravljenje**
 - **brez pridruženega invazivnega raka (Mb. Paget z ali brez DCIS)**
 - kirurgija
 - resekcija centralnega kvadranta (v zdravo)
 - mastektomija z biopsijo prve bezgavke
 - obsevanje
 - v primeru resekcije centralnega kvadranta
 - sistemska terapija
 - ev. kemoprevencija s tamoksifenom 5 let
 - **s pridruženim invazivnim rakom**
 - zdravljenje glede na stadij bolezni (glej ustrezna poglavja)

¹ v 80-90% je pridružen rak (invazivni ali neinvazivni) drugje v dojki

RAK DOJK PRI MOŠKEM

Klinična slika, diagnostika in zamejitev bolezní so enaki kot pri raku dojk žensk.

➤ Zdravljenje

- **Kirurgija**
 - modificirana radikalna mastektomija (s citološko dokazanimi zasevki v pazdušnih bezgavkah)
 - ablacija in biopsija prve bezgavke (pri klinično N0)
- **Radioterapija**
 - enako kot pri raku dojk pri ženskah
- **Sistemsko zdravljenje**
 - odločitev o kemoterapiji in anti-HER2 terapiji enako kot pri raku dojk pri ženskah
 - dopolnilna hormonska terapija s tamoksifonom 5 let pri hormonsko odvisnih rakih

RAK DOJK PRI NOSEČNICAH

➤ Klinična slika

- v povprečju večji tumorji
- pogosteje prizadete pazdušne bezgavke
- pogosteje hormonsko negativni in HER2 pozitivni

➤ Diagnostika

- anamneza in klinični status
- obojestranska mamografija, ki jo opravimo z zaščitnimi ščiti
- ultrazvok dojk
- tanko- ali debeloigelná (priporočljivo) biopsija
- preiskave za zamejitev bolezní¹
- pregled pri ginekologu (svetovanje glede prekinitve nosečnosti, ocena datuma poroda, ki pomembno vpliva na načrtovanje zdravljenja)

¹ RTG pc opravimo s primerno zaščito, scintigrafija skeleta je kontraindicirana, namesto nje lahko opravimo MRI torakalne in lumbalne hrbtenice brez kontrasta; rezultati zamejitvenih preiskav lahko pomembno vplivajo na odločitev o prekinitvi nosečnosti

➤ Zdravljenje

- zdravljenje raka dojk pri nosečnicah je podobno kot pri drugih ženskah, razlikuje pa se izbira sistemske terapije in čas pričetka posameznega zdravljenja:
 - kemoterapija je kontraindicirana v prvem trimesečju nosečnosti, v drugem in tretjem trimesečju so sheme, ki temeljijo na doksorubicinu, ciklofosfamidu in fluorouracilu, varne¹
 - trastuzumab, taksani, hormonska terapija in obsevanje so kontraindicirani tekom celotne nosečnosti
- **prvo trimesečje**
 - razmislek o prekinitvi nosečnosti
 - kirurško zdravljenje
 - mastektomija in disekcija pazdušnih bezgavk
 - adjuvantna kemoterapija v drugem trimesečju
 - adjuvantno obsevanje in hormonska terapija po zaključeni nosečnosti
- **drugo trimesečje in začetek tretjega trimesečja**
 - kirurško zdravljenje
 - mastektomija ali resekcija dojke in disekcija pazdušnih bezgavk
 - adjuvantna ali neoadjuvantna kemoterapija
 - adjuvantno obsevanje in hormonska terapija po zaključeni nosečnosti
- **pozno tretje trimesečje**
 - kirurško zdravljenje
 - mastektomija ali resekcija dojke in disekcija pazdušnih bezgavk ali biopsija prve bezgavke²
 - adjuvantna kemoterapija³
 - adjuvantno obsevanje in hormonska terapija po zaključeni nosečnosti

¹ ondansetron, lorazepam in deksametazon lahko uporabljamo v sklopu antiemetične terapije

² po 30. tednu gestacije; uporaba modrila je v času nosečnosti kontraindicirana

³ ne po 35. tednu nosečnosti ali znotraj 3 tednov od načrtovanega poroda

OKULTNI RAK DOJK

➤ Klinična slika

- klinično prizadete pazdušne bezgavke brez sumljivih kliničnih znamenj v dojkah

➤ Diagnostika

- anamneza in klinični status
- laboratorijske preiskave (hemogram, jetrni testi, tumorski marker)
- tanko- ali debeloigelna biopsija pazdušnih bezgavk
- obojestranska mamografija ± ultrazvok in MRI dojk
- preiskave za zamejitev bolezni (scintigrafija skeleta, ultrazvok trebuha in rtg slikanje prsnih organov) in za izključitev drugih rakov, ki lahko zasevajo v pazdušne bezgavke (v primeru nekonkluzivne morfološke diagnoze in normalnih izvidov slikovnih preiskav dojk)

➤ Zdravljenje

- bolnice, ki jim s slikovno diagnostiko dojk v kombinaciji z debeloigelno biopsijo dokažemo rak dojk zdravimo glede na stadij bolezni
- **TO N1 M0**
 - modificirana radikalna mastektomija ali disekcija pazdušnih bezgavk z obsevanjem dojke z ali brez pazdušnih bezgavk
 - adjuvantno sistemsko zdravljenje glede na histološki izvid
- **TO N2-3 M0**
 - neoadjuvantna kemoterapija, trastuzumab in hormonska terapija
 - modificirana radikalna mastektomija

FILODNI TUMORJI

➤ Definicija

- redki tumorji dojk sestavljeni iz stromalnih in epiteljskih elementov

➤ Klinična slika

- multinodularen, neboleč, pogosto velik in hitrorastoč tumor
- lahko so benigni, mejno maligni ali maligni

- vrh incidence je pri 40. letih (kasneje kot pri fibroadenomih in prej kot pri invazivnem duktalnem in lobularnem raku)
 - osebe z Li-Fraumeni sindromom so bolj ogrožene za nastanek filodnih tumorjev
 - bolezen se najpogosteje ponovi lokalno, najpogostejše mesto oddaljenih zasevkov so pljuča
- **Diagnostika¹**
- anamneza in klinični status
 - ultrazvok dojk
 - obojestranska mamografija pri ženskah nad 30 let
 - tanko- ali debeloigelna biopsija
- **Zdravljenje**
- **zdravljenje lokalne bolezni**
 - kirurško
 - v primeru, da je diagnoza filodnega tumorja znana pred operacijo, napravimo široko ekscizijo (varnostni rob 1 cm)
 - v primeru, da je preoperativna diagnoza fibroadenom² ali je predoperativna diagnoza nekonkluzivna, opravimo ekscizijsko biopsijo in nato reekscizijo glede na histološki izvid
 - **zdravljenje lokalnega recidiva brez sistemske ponovitve**
 - kirurško
 - široka reekscizija
 - adjuvantno obsevanje v izbranih primerih
 - **zdravljenje sistemske ponovitve z ali brez lokalnega recidiva**
 - glej smernice za zdravljenje sarkomov

VNETNI RAK DOJK

- **Klinična slika**
- diagnoza vnetnega raka dojk je klinična: eritem in edem (peau d'orange) vsaj tretine kože dojke s tipnim robom pri bolnici z invazivnim rakom dojk
 - diferencialno diagnostično prideta v poštev celulitis dojke ali mastitis

¹ predoperativne preiskave pogosto govorijo za fibroadenom, zato diagnozo pogosto dobimo šele po operaciji

² za operacijo fibroadenoma se odločimo, če je tumor velik in/ali hitro raste

- histološko večkrat najdemo tumorske celice in embrole v limfnih žilah kože, ki pa niso niti potreben niti zadosten pogoj za diagnozo vnetnega raka dojk (diagnoza je klinična!)
- agresivna oblika raka dojk s slabšo prognozo, ki jo uvrščamo v stadij IIIB ali IIIC (glede na prizadetost pazdušnih bezgavk) ali stadij IV (v primeru oddaljenih zasevkov)
- pogosteje hormonsko negativen in HER2 pozitiven rak
- pogosteje se pojavlja pri mlajših ženskah

➤ Diagnostika

- anamneza in klinični status
- laboratorijske preiskave (hemogram, jetrni testi, tumorski marker)
- debeloigelna biopsija tumorja z določitvijo hormonskega in HER2 statusa
- obojestranska mamografija ± ultrazvok in MRI dojk
- preiskave za zamejitev bolezni (scintigrafija skeleta, ultrazvok trebuha in rtg slikanje prsnih organov)
- PET CT v primeru, da so preiskave za zamejitev bolezni nekonkluzivne
- genetsko svetovanje (za indikacije glej poglavje Indikacije za napotitev na svetovanje za dedni rak dojk in/ali jajčnikov)

➤ Zdravljenje

- zdravljenje pričnemo s **kemoterapijo** (antraciklini ± taksani ± trastuzumab¹)
 - dosežen odgovor na kemoterapijo:
 - modificirana radikalna mastektomija
 - obsevanje prsne stene in supraklavikularnih bezgavk ± bezgavk ob arteriji mamarii interni
 - dokončanje kemoterapije, če ni bila dokončana predoperativno, dokončanje enoletnega zdravljenja s trastuzumabom, če je tumor HER2 pozitiven
 - hormonska terapija, če je tumor hormonsko odvisen
 - odložena rekonstrukcija dojke na željo bolnice
 - odgovora na kemoterapijo ni:
 - dodatna sistemska terapija in/ali predoperativno obsevanje; v primeru doseženega odgovora glej prejšnjo puščico, v nasprotnem primeru je zdravljenje individualno

¹ ne sočasno z antraciklini

- za zdravljenje vnetnega raka dojk z oddaljenimi zasevki glej poglavje Sistemske zdravljenje metastatske bolezni

SLIKOVNE METODE

MAMOGRAFIJA

Je osnovna diagnostična metoda. Vse ostale metode so dopolnilne. Mamografija naj bo opravljena v skladu z evropskimi smernicami, s kontrolo kakovosti.

➤ Indikacije

- zgodnje odkrivanje raka dojk (glej stran 7)
- netipljive lezije (glej stran 26)
- tipljive lezije
 - citološko ali histološko potrjen malignom (ne glede na starost bolnice)
 - neuporaben ali negativen izvid tanko- ali debeloigelne biopsije (po 35. letu starosti)

➤ Tehnika

- osnovni projekciji – poševna (MLO) in navpična (CC)
- dodatne projekcije (za razjasnitev mamografsko vidnih nepravilnosti): ciljana povečava, ciljana kompresija in druge projekcije (za dodatno slikovno diagnostiko se odloči radiolog)

➤ Mamografski izvid

- podatki o gostoti žleznega tkiva (ACR1-4)
- podatki o obliki, številu, velikosti in o legi lezij (vključno z oddaljenostjo od prsne bradavice)
- primerjava s starimi slikami
- razvrstitev lezij po stopnji sumljivosti – BIRADS klasifikacija (glej stran 24)

ULTRAZVOK (UZ) JE DOPOLNILNA DIAGNOSTIČNA METODA

➤ Indikacije

- osnovna diagnostična metoda pri mlajših od 35 let, pri katerih je mamogram običajno nepregleden
- razlikovanje cist od drugih lezij

- identifikacija lezij v mamografsko nepreglednem tkivu za razjasnitev mamografsko vidnih nepravilnosti
- »second look« UZ glede na MR vidne spremembe
- UZ vodena tanko- ali debeloigelnna biopsija
- predoperativni pregled pazdušnih bezgavk pri kandidatih za biopsijo prve bezgavke in ev. tankoigelnna biopsija

➤ Tehnika

- za uspešno UZ preiskavo je nujna oprema, katere minimalne zahteve so linearna UZ sonda s frekvenco najmanj 7,5 MHz in z velikostjo vidnega polja najmanj 4 cm

➤ UZ izvid

- podatki o obliki, številu, velikosti in legi lezij (lega opisana z uro, oddaljenost od prsne bradavice, od kože in pektoralne mišice)
- ocena istostranskih pazdušnih bezgavk
- ocena sumljivosti lezij
- skupna klasifikacija (glej stran 24) z mnenjem o nadaljnjem postopku samo, če je UZ zadnja preiskovalna metoda

MAGNETNA REZONANCA (MRI)

➤ Indikacije

- predoperativna izključitev morebitnega multifokalnega ali multicentričnega karcinoma v obeh dojkah pri mamografsko gostih dojkah
- origo ignota ob zasevkih v pazdušnih bezgavkah – iščemo origo v dojki
- po rekonstrukciji dojke s silikonskimi vložki (po odstranitvi dojke zaradi raka) – pri sumu na recidiv
- za redne letne kontrole visoko ogroženih žensk
- za oceno uspešnosti predoperativne KT
- ločevanje brazgotin od raka
- pri sumu na poškodbo silikonske proteze

DUKTOGRAFIJA

➤ Indikacije

- spontan mono- /oligoduktalen izcedek (serozen, moten, rjavozelen)
- krvav izcedek

- citološko sumljiv izcedek

KLASIFIKACIJA

- Radiolog razvršča mamografsko in UZ vidne lezije glede na stopnjo sumljivosti v šest razredov (R1 – 6 za mamografsko in U1 – 6 za ultrazvočno vidne lezije). Uporabljamo ameriško klasifikacijo BIRAD-S:
 - **R/U1** Normalno
 - **R/U2** Jasno benigno
 - **R/U3** Verjetno benigno-kontrola čez 6-12 mesecev
 - **R/U4** Sumljivo: **R/U4A**-manj verjetno sumljivo, **R/U4B**-bolj verjetno sumljivo. V obeh primerih za rtg ali UZ vodeno debeloigelno biopsijo
 - **R/U5** Velika verjetnost malignosti - za debeloigelno biopsijo
 - **R/U6** citološko ali histološko potrjen malignom

O nadaljnjih postopkih odloča radiolog po pogovoru s kirurgom in patologom.

SLIKOVNA DIAGNOSTIKA TIPLJIVIH LEZIJ DOJK

➤ Indikacije

- **pozitiven izvid tanko- ali debeloigelne biopsije**
S slikovno diagnostiko ugotavljamo obseg bolezni.
 - obojestranska mamografija
 - UZ dojke in pazduhe, ob klinično N0
 - MRI pri mamografsko in UZ nepregledni strukturi dojk
- **neuporaben ali negativen izvid tanko- ali debeloigelne biosije**
 - pred 35. letom starosti
 - UZ dojk
 - po 35. letu starosti
 - obojestranska mamografija
 - pri mamografsko nepregledni strukturi dojk še UZ dojk

O nadaljnji diagnostično/terapevtski obdelavi tipljivih sprememb odloča klinik (kirurg) po dogovoru z radiologom, citopatologom in/ali patologom.

SLIKOVNA DIAGNOSTIKA NETIPLJIVIH LEZIJ DOJK

Diagnostični postopek netipljivih lezij dojk (razen mikrokalcinacij)

- Intraoperativno slikanje preparata za oceno radikalnosti kirurške biopsije:
 - Označeni preparat (po metodi MAS – glej poglavje KIRURGIJA) naj bo položen na petrijevko ali na podlago iz pleksi stekla tako, da je superiorna ploskev zgoraj, medialna na levi in anteriorna spredaj. Pritrjen naj bo tako, da ga za slikanje v drugi projekciji lahko obrnemo za 90 stopinj.
 - Preparat slikamo v dveh projekcijah

Diagnostični algoritem mikrokalcinacij

- Slikanje preparata za oceno radikalnosti kirurške biopsije (enako kot pri netipljivih lezijah)
- Pooperativni konzilij (kirurg, patolog in radiolog) za načrtovanje morebitne dodatne diagnostike in kirurškega zdravljenja

Namen

S citopatološko preiskavo pred operacijo z mikroskopskim pregledom diagnosticiramo rak dojk in ga ločimo od benignih sprememb dojk. Pri bolnicah z rakom dojk, ki iz različnih razlogov ne bodo operirane, lahko iz vzorca aspiracijske biopije s tanko iglo (ABTI) enako kot iz kirurških vzorcev določimo napovedne dejavnike izida bolezni in odgovora na zdravljenje:

- DNA ploidijo z S fazo
- z imunocitokemičnimi reakcijami estrogenske in progesteronske receptorje ter HER2 protein
- pomnožitev gena za HER2 protein z metodo FISH

S kombinacijo kliničnega pregleda, mamografije in ABTI lahko dosežemo diagnostično zanesljivost prek 99%.

ODVZEM VZORCA Z ABTI

ABTI je enostaven in uspešen poseg, če je opravljen strokovno neoporečno.

Način vodenja ABTI

- **Slepo vodena ABTI**
 - Tipni tumorji
 - Priporočljiva je takojšnja ocena ustreznosti odvzetega materiala – pregled vzorca z mikroskopom
- **Ultrazvočno vodena ABTI**
 - dodatna netipna jedra pri že verificiranem karcinomu
 - UZ sumljive pazdušne bezgavke

➤ Tumor

Tumor otipamo, izberemo najprimernejše mesto, površino kože očistimo, z eno roko fiksiramo tumor in z drugo vanj uvedemo iglo. Ko je igla v tumorju, s potegom bata brizgalka ustvarimo v njej podtlak. Poteg bata ne sme biti sunkovit. Z iglo nekajkrat potegnemo po vbodnem kanalu, nato smer igle spremenimo. V brizgalki ves čas vzdržujemo podtlak. Preden potegnemo iglo iz tumorja, bat v brizgalki previdno spustimo. Vsebino igle izbrizgamo na čisto in označeno objektno stekelce. Naredimo enakomeren, tanek razmaz z drugim objektnim stekelcem, tako da stekelce ploskoma položimo na vzorec in ga z enim potegom enakomerno razmažemo. Praviloma naredimo dva razmaza, preostali vzorec pa speremo v spiralno tekočino za morebitne druge preiskave. Če smo naredili dva razmaza, enega posušimo na zraku, drugega pa fiksiramo v Delaunayu. Preparate moramo zavarovati pred prahom in drugimi vplivi okolja.

➤ Cista

Če pri punkciji dobimo tekočo vsebino ciste, poizkušamo cisto izprazniti. Vsebino shranimo v brizgalki, jo centrifugiramo in iz sedimenta naredimo dva razmaza. Enega posušimo na zraku, drugega pa fiksiramo o v Delaunayu. Vsebino ciste lahko pošljemo v preiskavo v dobro zaprti epruveti. Če po izpraznitvi ciste še tipamo zatrdlino, ABTI ponovimo in naredimo nov razmaz na posebnem stekelcu.

➤ Izcedek

Bradavice pred odvzemom ne smemo čistiti. Kadar je izcedek neznaten, ga skušamo pobrati s pritiskom objektnega stekelca na bradavico. Pri kapljičastem izcedku ujamemo nekaj kapljic na objektno stekelce in z drugim naredimo enakomeren razmaz. En razmaz fiksiramo suho, drug v Delaunayjevem fiksativu. Razmaza hranimo na zraku pri sobni temperaturi, zavarovane pred prahom in drugimi vplivi iz okolja.

SPREMNI DOKUMENT

Vsak vzorec mora spremljati napotnica s splošnimi podatki o bolniku, z anamnestičnimi podatki in s podatki o lokalnem statusu.

OSEBJE

➤ **ABTI izvaja**

- Citopatolog
ABTI so se izučili v okviru specializacije iz citopatologije
- Klinik
Izjemoma, če je posebej izučen za ABTI in če poseg izvaja vsakodnevno
- Radiolog
Pod vodstvom UZ ali stereotaktično

➤ **Citopatološko diagnostiko izvaja**

- Citopatolog
Citopatološko diagnostiko lahko izvaja patolog, ki je v okviru specializacije opravil program citopatologije in v okviru zaključnega izpita iz patologije opravil tudi izpit iz citopatologije. Letno naj pregleda vsaj 500 ABTI različnih sprememb dojk.

DIAGNOSTIČNE KATEGORIJE CITOPATOLOŠKEGA IZVIDA

➤ **C1: Neuporabno – material ni diagnostičen**

- v vzorcu so maloštevilne (manj kot 6 majhnih skupin) duktalne celice benignega videza, vendar jih je premalo za diagnozo
- v vzorcu so degenerirane ali mehanično poškodovane celice
- v vzorcu je koagulirana kri ali fragmenti maščevja ali nerazpoznaven drobir

Indicirana je ponovna ABTI

➤ **C2: Negativno**

Pri ugotovljenih benignih procesih in tumorjih; če je mogoče, postavimo specifično diagnozo, kot so npr.: fibroadenom, fibrocistične spremembe, maščobna nekroza, papilom, laktacijske spremembe, subareolarni absces, mastitis ali samo benigne spremembe brez nadaljnje opredelitve.

➤ **C3: negativno z atipijo epitela**

Atipija epitela je premalo izražena za suspekten izvid.

Indicirana je nadaljna diagnostika (mamografija, UZ), morebitna ponovna ABTI, debeloigelna biopsija ali kirurška biopsija

➤ **C4: suspektno za rak dojk**

- v vzorcu so maloštevilne, najverjetneje maligne celice; dokončna diagnoza ni mogoča, ker v vzorcu ni dovolj materiala

Indicirana je ponovna ABTI

- v vzorcu so številne skupine celic, vendar so znaki malignosti slabo izraženi in pri papilarnih neoplazmah, kjer je kriterij za malignost invazija celic v stromo

Ponovna ABTI ni indicirana, ker dokončna diagnoza ni možna.

➤ **C5: rak dojk**

Diagnoza zanesljiva, v vzorcu so številne maligne celice.

Če želimo iz aspiriranega vzorca določiti tudi napovedne dejavnike izida bolezni in odgovora na zdravljenje (DNA plovidijo z S-fazo, estrogenske in progesteronske receptorje, HER2), je potrebno to napisati na napotnico, da vzorec takoj po odvzemu obdelamo na primeren način.

HISTOPATOLOGIJA

Opisana so priporočila za delo patologa, ki omogočajo unimorfno patoloških izvidov.

MAKROSKOPSKI PREGLED VZORCA

- **Opis vrste vzorca**
 - mastektomija, kvadrantektomija, tumorektomija, incizijska biopsija, ekscizijska biopsija, ekscizijska biopsija z markacijo (z žico ali izotopom), reekscizija in biopsija z debelo iglo
- **Podatek o tem, kakšen vzorec je bil sprejet v laboratorij**
 - fiksiran/nefiksiran, vrsta uporabljenega fiksativa, intakten/prerezan, orientiran/neorientiran, rentgenska slika priložena da/ne
- **Določitev teže in velikosti vzorca**
 - teža v gramih
 - velikost vzorca merimo v treh dimenzijah
- **Označitev ekscizijskih oz. resekcijskih ploskev**
 - vzorec barvamo s tušem (lahko v različnih barvah)
Ocena zajetosti robov je možna le, če vzorec pred barvanjem ni prerezan.
- **Opis tumorja**
 - **velikost**
 - določita se vsaj največji dimenziji
 - pri manjših tumorjih (T1) in pri nekaterih makroskopsko nejasnih tumorjih (npr. invazivnem lobularnem karcinomu) se določi tudi mikroskopska velikost, izmerjena na obarvanem preparatu/ih; makroskopsko velikost vedno kontroliramo z mikroskopsko.
 - pri tumorjih z invazivno in in situ komponento je za določitev stadija pomembna le velikost invazivne komponente
 - če sta v vzorcu dva tumorja, izmerimo vsakega posebej
 - **opis konsistence in barve tumorja**
 - **opis robov tumorja**

- infiltrativni (zvezdasti)/ekspanzivni (cirkumskriptni)
- **makroskopska oddaljenost od najbližjih kirurških robov**
- **podatek o morebitnem odvzemu svežih vzorcev iz tumorja (npr. za tumorsko banko, za biokemične preiskave)**
- **tkiva za dodatne preiskave ne odvezamo**
 - pri tumorjih manjših od 1 cm
 - pri tumorjih, ki so makroskopsko sumljivi za DCIS
 - pri tumorjih, ki so bili prej diagnosticirani kot DCIS
- **Skica vzorca**
 - priporočena, ni obvezna
- **Vzorčenje**

Število rezov je odvisno od velikosti vzorca, od narave patološkega procesa, od ocenjevanja ekscizijskih robov itd.

 - **mastektomija**
 - reprezentativni rezi iz tumorja (ali celoten tumor, če je $T \leq 2$ cm)
 - reprezentativni rezi iz vseh štirih kvadrantov in centralnega parenhima
 - koža nad tumorjem
 - rezi iz vseh morebitnih drugih makroskopskih sprememb
 - mamila
 - bezgavke (glej spodaj)
 - **kvadrantektomija, tumorektomija**
 - vklopimo vzorce iz tumorja
 - okolno tkivo
 - označeni resekcijski robovi (najbližjega/najbližje, lahko tudi bolj oddaljene)
 - **netipne**
 - vklopi naj se celoten vzorec do 3 cm velikosti, pri večjih vzorcih pa makroskopsko očiten parenhim in najbližji robovi
- **Intraoperacijski pregled tkiva**
 - makroskopski pregled robov
 - zmrzli rez načelno nikoli, razen pri nediagnosticiranih sumljivih tumorjih
 - zmrzlega reza ne delamo pri tumorjih manjših od 1 cm in pri netipnih lezijah
- **Bezgavke**
 - **priprava bezgavk za pregled**

- makroskopsko nespremenjene bezgavke v celoti vklopimo za histološki pregled
- pri makroskopsko očitno metastatičnih bezgavkah zadostujejo reprezentativni rezi
- priprava glede na velikost bezgavke
 - bezgavke ≤ 5 mm vklopimo intaktne
 - večje prerežemo na dvoje ali troje zaradi boljše fiksacije; dele bezgavk vklopimo v celoti
- vklopljene bezgavke označimo po ravneh; apikalno/e posebej
- za rutinski pregled metastaz v bezgavkah zadostuje ena histološka rezina
- **patološki izvid obsega**
 - število bezgavk
 - število metastatskih bezgavk
 - velikost največje metastaze
 - preraščanje kapsule: da/ne
- **pregled prve bezgavke (sentinel node)**
 - priprava bezgavke
 - bezgavko ≤ 5 mm vklopimo v celoti
 - bezgavko 5-10mm, razpolovimo
 - bezgavke, večje od 10 mm, narežemo na 5 mm debele rezine
 - odtis (imprint) za intraoperativno oceno zasevkov v bezgavki
 - bezgavko vklopimo (pomembna orientacija)
 - patološki pregled prve bezgavke: bezgavko režemo na 250 mikronov debele rezine; parni rezi
 - prvi nivo barvamo HE
 - če je prvi nivo brez metastaz, ga barvamo IHC
 - druge nivoje barvamo HE in IHC
- **intraoperativni pregled prve bezgavke (sentinel node)**
 - makroskopsko
 - imprint citologija

HISTOLOŠKI PREGLED VZORCA

➤ Tumor

Določitev histološkega tipa karcinoma (klasifikacija WHO 2002)

- **neinvazivni karcinomi**
 - histološki tip

- neinvazivni duktalni karcinom (DCIS)
- neinvazivni lobularni karcinom (LCIS)
- arhitekturni vzorec (ni obvezen)
 - komedo, kribriformen, papilaren, mikropapilaren, soliden, nekroze da/ne
- določitev malignostne stopnje (po European Breast Screening Group)
 - določamo stopnje: nizek, srednji in visok nuklearni gradus
- z mikroinvazijo (<1mm, lahko več fokusov)
- **invazivni karcinomi**
 - tip
 - določitev malignostne stopnje (nottinghamska modifikacija Scarff-Richardson-Bloomovega sistema; stopnjo malignosti določamo za vse vrste, razen za medularni karcinom)
 - določamo stopnje od 1 do 3
 - velikost (največja dimenzija)
 - navzočnost DCIS naj bo zabeležena v izvidu
 - obsežna, če zavzema več kot 25 % glavne tumorske mase in če zajema okolni parenhim
 - obsežen DCIS z manjšo invazivno komponento (izrazito manjšinska komponenta celotnega tumorja) posebej označimo kot DCIS z minimalno (manjšo itd.) invazivno komponento
- **mikrokalcifikacije**
 - pri mikroskopskem pregledu mikrokalcifikacij določamo
 - lego (v epitelijskih strukturah, v stromi)
 - tip (amorfne, psamomske, granularne)
 - če mikrokalcifikacij ne najdemo na prvih rezinah
 - globlji rezi ali radiografija parafinskih blokov
 - pregled vzorca v polarizirani svetlobi (za dokaz kristalov kalcijevega oksalata, ki se ne obarvajo v HE preparatih)
- **ocena kirurških robov**
 - debelina varnostnega plašča (v mm)
 - Posebej navedemo, če je rob zelo blizu v območju velike povečave mikroskopa (400x)
 - navedba roba (robov), ki je zajet s tumorjem
- **opis angio- in limfangioinvazije**
 - brez ločevanja mezgovnic od krvnih žil
 - morebitna dermalna limfangioinvazija (pri vnetnem karcinomu)

- **tkivo zunaj tumorja (morebitne spremembe)**
 - fibrocistične spremembe proliferativne/neproliferativne, papilomi, atipična duktalna hiperplazija, spremembe po prejšnji biopsiji itd.
 - **določanje hormonskih receptorjev**
 - imunohistokemijsko ocenimo odstotek pozitivnih celic
Spodnja vrednost pozitivne reakcije je 1 % pozitivnih celic (jeder). Vsak test vključuje kontrolo.
 - **določanje HER2 (membranska reakcija v invazivni komponenti)**
 - imunohistokemijsko ocenimo odstotek pozitivnih celic
 - določamo 4 stopnje: negativno (0), negativno 1+, pozitivno 2+ in močno pozitivno 3+;
 - pri 2+ pozitivnih tumorjih uporabimo metodo FISH za določanje pomnožitve gena HER2
 - **določanje proliferacijske aktivnosti Ki-67 (MIB-1)**
 - **dodatno (neobvezno) določanje UPA, PAI-1 in PAI-2**
 - določamo biokemično
- **Bezgavke**
- **število metastatičnih bezgavk**
 - **velikost metastaz**
 - makrometastaze (> 2mm)
 - mikrometastaze (<= 2 mm)
 - določene rutinsko
 - določene imunohistokemično
 - posamezne citokeratin pozitivne celice ali manjše skupke takšnih celic, ki ne merijo več kot 0,2 mm (ITC – isolated tumor cells) opišemo posebej

NETIPNE LEZIJE DOJK

Patološki pregled netipnih lezij dojk je načelno enak kot pri tipnih tumorjih. Našteti so postopki, značilni za pregled netipnih lezij dojk.

- **Sprejem vzorca**
- svež vzorec mora biti takoj poslan na Oddelek za patologijo (rentgenski posnetek mora biti priložen)
- **Fiksacija**
- majhni vzorci: fiksiramo v celoti

- veliki vzorci: pred fiksacijo jih narežemo na debelejšje rezine in orientirane fiksiramo (vsako posebej)
- **Makroskopski pregled vzorca**
 - vzorec narežemo na serijske rezine do debeline 4 mm
 - odkrivanje tipnih lezij (pomagamo si tudi s palpacijo)
 - vzorčenje: delno ali popolno
- **Zmrzli rez**
 - pri netipnih lezijah zmrzlega reza načelno ne uporabljamo
- **Postopki v primeru neskladja med mamografskimi in histološkimi spremembami**
 - ponovna radiološka preiskava tkiva, ki ga doslej še nismo vklopili v parafin
 - slikanje parafinskih blokov
 - preostalo tkivo vzorca, ki še ni bilo vklopljeno v parafin, shranimo do konca preiskave
 - konzultacija patologa z radiologom

HISTOLOŠKA OPREDELITEV PO DIAGNOSTIČNI KATEGORIJAH ZA BIOPSIJE Z DEBELO IGLO

- **B1 normalno tkivo dojke/neadekvaten vzorec**
- **B2 benigno**
- **B3 lezija nejasnega biološkega potenciala**
atipične epitelijske proliferacije, papilarne lezije, sklerozne lezije, filodni tumorji
- **B4 lezija sumljiva za malignom**
- **B5 maligna lezija**
 - B5a in situ karcinom
 - B5b invazivni karcinom

Tumorje vedno opredelimo po pTNM sistemu (UICC).

PREISKAVE ZA ZAMEJITEV BOLEZNI

➤ Namen

- določimo obseg bolezni (stadij) za izbiro zdravljenja in napoved poteka bolezni

➤ Indikacije

- ob diagnozi
- ob lokalni ali sistemski ponovitvi bolezni

OSNOVNE PREISKAVE PRI STADIJIH I in II¹

➤ Slikovne preiskave

- obojestranska mamografija
- RTG p.c.
- priporočen UZ pazduhe pri klinično N0, če je indicirana operacija

➤ Preiskave krvi

- hemogram
- biokemične preiskave (kalcij, alkalna fosfataza, jetrni testi)
- imunološke preiskave (CA 15-3)

OSNOVNE PREISKAVE PRI STADIJIH III in IV

➤ Vse preiskave kot pri stadijih I in II

➤ UZ trebuha

➤ Scintigrafija skeleta

DODATNE PREISKAVE

➤ če so upravičene z izvidi osnovnih preiskav in kliničnimi znaki

¹ scintigrafija skeleta in UZ trebuha obvezna tudi pri kliničnem stadiju IIb, patoloških laboratorijskih izvidih in bolečinah v skeletu

KIRURGIJA RAKA DOJK

Namen

- ozdravitev
- lokalni nadzor nad boleznijo ob najmanjši možni nakazi bolnice
- dokončna histopatološka diagnoza bolezni dojke
- potrditev raka pri sumljivih tumorjih

EKSCIZIJSKA BIOPSIJA TIPNEGA TUMORJA

- **Indikacije**
 - tipen tumor za določitev histopatološke diagnoze, če s trojno diagnostiko nismo postavili diagnoze
- **Tehnika**

Izrez tumorja v celem z varnostnim plaščem.

EKSCIZIJA PRIZADETEGA VODA IN LOBULA DOJKE

- **Indikacije**
 - dolgotrajen monoduktalen izcedek
- **Tehnika**
 - vbrizg metilenskega modrila ali vstavev kovinske sode v prizadeti vod
 - periareolarni rez
 - ekscizija označenega voda in lobusa
 - ekscizija vseh mlečnih vodov

EKSCIZIJA NETIPLJIVIH LEZIJ DOJK

- **Indikacije**
 - mamografsko in/ali ultrazvočno in/ali magnetnoresonančno sumljiva lezija dojke, ki je brez kirurškega posega ni mogoče histološko opredeliti
 - histološko potrjen netipljivi neinvazivni rak dojke

➤ Tehnika

Resekcija zaznamovanega dela dojke:

○ z žico

- radiolog vstavi pod rentgensko, ultrazvočno ali MRI kontrolo žico v netipljivo lezijo
- mamografska kontrola lege žice
 - Če je vrh žice več kot 1 cm oddaljen od lezije, je potrebno markacijo ponoviti.
- kirurg odstrani markirani del dojke in ga označi s kovinskimi sponkami po vrstnem redu MAS
 - M – medialno- ena sponka
 - A – anteriorno- dve sponki
 - S – superiorno- tri sponke
- radiološka potrditev ustreznosti kirurškega preparata

○ z radioizotopom (ROLL)

- radiolog pod rentgensko, ultrazvočno ali MRI kontrolo vbrizga v netipno lezijo:
 - humani serumski albumin (velikost koloida 10 – 150 μ m), označen s približno 3,7 MBq Tc^{99m} v fiziološki raztopini (volumen 0,1 ml)
 - 0,1 ml rentgenskega kontrasta za kontrolo
- mamografska in scintigrafska kontrola lege izotopa
- če je kontrast zašel v vode ali če leži > 1 cm stran od lezije, je potrebna ponovitev lokalizacije z žico
- kirurg odstrani z izotopom markirani del dojke s pomočjo sonde in ga označi s kovinskimi sponkami po vrstnem redu MAS
- radiološka potrditev ustreznosti kirurškega preparata

RESEKCIJA DOJKE

➤ Indikacije

- ugodno razmerje med velikostjo tumorja in velikostjo dojke za zadovoljiv pooperacijski videz
- unicentričnost (lahko multifokalnost) bolezni
- soglasje bolnice za pooperacijsko radioterapijo

➤ Tehnika

- rez nad tipnim tumorjem, izrez tumorja z ustreznim varnostnim plaščem lateralnih robov (2 - 10 mm)
- dodaten izrez tkiv glede na lego tumorja

- kadar tumor leži blizu kože, dodan izrez kože nad tumorjem
- kadar tumor leži blizu pektoralne ovojnice, izrez pektoralne ovojnice pod tumorjem
- orientacija preparata
 - zgoraj – kratka ligatura
 - spredaj – dolga ligatura
- intraoperativna makroskopska ocena patomorfologa glede radikalnosti resekcije

MASTEKTOMIJA¹

➤ Indikacije

- neugodno razmerje med velikostjo tumorja in velikostjo dojke
- multicentričnost (ne multifokalnost) bolezni
- vnetni rak dojk po predoperativnem sistemskem zdravljenju
- nosečnost v prvem trimesečju
- nesoglasje bolnice s pooperacijsko radioterapijo
- metastatski rak dojke (po sklepu multidisciplinarnega konzilija)

➤ Tehnika

- prečni vretenasti rez kože, oddaljen vsaj 3 cm od tumorja
- odstranitev dojke z ovojnicjo
- odstranitev povrhnje ovojnice velike prsne mišice
- zaznamovanje preparata
 - šiv na 12. uri na robu areole

IZPRAZNITEV PAZDUHE

➤ Indikacije

- klinično zasevek v pazdušne bezgavke
- citološko potrjen zasevek v pazdušne bezgavke
- zasevek v odstranjeni prvi pazdušni bezgavki (sentinel node); pri ITC in mikrozasevkih priporočena opustitev

➤ Tehnika

- odstranitev interpektoralnega maščevja
- odstranitev pazdušnega maščevja glede na prizadetost bezgavk
 - bezgavke niso očitno prizadete: odstranitev do medialnega roba male prsne mišice (prva in druga veriga bezgavk)

¹ Bolnica mora biti seznanjena z možnostjo takojšnje ali odložene rekonstrukcije

- bezgavke očitno prizadete odstranitev do kostoklavikularne vezi (tretja veriga bezgavk)

BIOPSIJA PRVE BEZGAVKE (SENTINEL NODE)

➤ Indikacije

- nevnetni rak dojk
- klinično neprizadete pazdušne bezgavke¹
- neinvazivni rak dojk, če je indicirana ablacija
- profilaktična mastektomija pri visoki ogroženosti za rak dojk

➤ Tehnika

- največ 24 ur pred operacijo kirurg vbrizga peritumorsko (na dveh mestih) 0,2 ml nanokoloida (velikost koloida do 100 nm), označenega s približno 60 MBq Tc^{99m}, v fiziološki raztopini.
- statična limfoscintigrafija
 - po 30. minutah
 - kasni statični posnetki po najmanj dveh urah označitev na gama kameri vidno radioaktivno bezgavko (ali več bezgavk) na kožo
- 3-5 minut pred operacijo kirurg vbrizga 1 ml modrila (Patent blue) peritumorsko (na dveh mestih), nato masaža mesta vbrizga
- kirurška odstranitev modre in/ali radioaktivne bezgavke (lahko jih je več), ki prva drenira limfo iz tumorja
 - bezgavke so lahko v pazduhi in/ali ob arteriji mamariji interni
 - poseg opravimo s pomočjo intraoperativnega gama detektorja – sonde
- intraoperativna ocena zasevkov v bezgavkah z imprint citologijo pri tipnih tumorjih

¹ razen, če so zasevki v bezgavkah potrjeni z ultrazvočno vodeno tankoigelno biopsijo

EKSCIZIJA NETIPLJIVEGA INVAZIVNEGA RAKA DOJK – SNOLL

➤ Tehnika

- radiolog pod rentgensko, ultrazvočno ali MRI kontrolo vbrizga v histološko verificiran invazivni karcinom:
 - nanokoloid, označen z 40-60 MBq Tc^{99m} v fiziološki raztopini (volumen 0,1 – 0,2 ml)
 - 0,1 ml rentgenskega kontrasta za kontrolo
- mamografska in scintigrafska kontrola lege izotopa ter statična limfoscintigrafija
- če je kontrast zašel v vode ali če leži >1 cm stran od lezije, je potrebna ponovitev lokalizacije z žico
- 3-5 minut pred operacijo kirurg vbrizga 1 ml modrila (Patent blue) peritumorsko, nato masaža mesta vbrizga
- kirurg odstrani z izotopom markirani del dojke (oznaka po MAS) in opravi biopsijo prve bezgavke
- radiološka potrditev ustreznosti kirurškega preparata
- prve bezgavke pošljemo na definitivno histološko preiskavo (imprint citologijo opravimo le, če so bezgavke klinično sumljive)

Pri vseh konzervativnih operacijah dojk (lokalizacija z žičko, ROLL, resekcija dojke, SNOLL) priporočamo vstavev klipov (6) na ležišče tumorja (na dno in stranske ploskve; v primeru, da je kožna brazgotina na drugem mestu kot ležišče tumorja, pa še na sprednjo ploskev) kot pomoč pri načrtovanju pooperativnega obsevanja.

SISTEMSKO ZDRAVLJENJE RAKA DOJK

Sistemsko zdravljenje raka dojk delimo na:

- hormonsko terapijo (HT)
- kemoterapijo (KT) – zdravljenje s citotoksičnimi zdravili (citostatiki)
- tarčno zdravljenje: biološka zdravila in male molekule
- podporno zdravljenje z bifosfonati

HORMONSKO ZDRAVLJENJE

Učinkovitost HT je odvisna od hormonske odvisnosti tumorja, katere merilo je navzočnost hormonskih receptorjev (HR) v tumorju. **Hormonsko odvisni tumorji dojk so tumorji, pri katerih je vsaj 1 % tumorskih celic pozitivnih na prisotnost estrogenskih (ER) in/ali progesteronskih receptorjev (PR) po imunohistokemični metodi določanja.**

- **Indikacije za zdravljenje s HT**
 - s HT zdravimo hormonsko odvisne tumorje
- **Vrste hormonskega zdravljenja**
 - **zavora delovanja jajčnikov**
 - kirurška ablacija jajčnikov
 - obsevanje jajčnikov (izjemoma)
 - medikamentozna zavra delovanja jajčnikov z LHRH agonisti (reverzibilna kastracija)
Indikacije za LHRH agoniste:
 - adjuvantno zdravljenje: mlajše predmenopavzne bolnice, običajno v kombinaciji z drugo HT, npr. tamoksifenom
 - metastatski rak dojk: predmenopavzne bolnice
 - **tamoksifen**
Indikacije za zdravljenje s tamoksifenom:
 - adjuvantno zdravljenje: predmenopavzne in pomenopavzne bolnice
 - metastatski rak dojk: predmenopavzne in pomenopavzne bolnice (HT prvega ali drugega reda)

- **zaviralci aromataze**

Vrste zaviralcev aromataz:

- nesteroidni: anastrozol, letrozol
- steroidni: ekzemestan

Indikacije za zdravljenje z zaviralci aromataz:

- adjuvantno zdravljenje z zaviralci aromataz pri pomenopavznih bolnicah (kot prva HT ali kot nadaljevanje HT po 2-3-letnem oz. po 5-letnem zdravljenju s tamoksifenom)
- metastatski rak dojke: pomenopavzne bolnice kot HT 1. ali 2. reda

- **fulvestrant**

Indikacije za zdravljenje s fulvestrantom:

- metastatski rak dojke pri pomenopavznih bolnicah kot HT 2. ali 3. reda

- **progestini**

- megestrol acetat

Indikacije za zdravljenje s progestini:

- metastatski rak dojke pri pred in po-menopavznih bolnicah kot HT ≥ 3 . reda

ZDRAVLJENJE S KEMOTERAPIJO (CITOSTATIKI)

Rak dojke je občutljiv na zdravljenje s številnimi citostatiki. Največkrat zdravimo s kombinacijo citostatikov, nekatere citostatike uporabljamo v monoterapiji.

➤ Vrste citostatikov

- antraciklini
 - doksorubicin, epidokсорubicin, liposomalni dokсорubicin, mitoksantron
- taksani
 - docetaksel, paklitaksel
- drugi
 - ciklofosfamid, metotreksat, 5-fluorouracil, kapecitabin, vinorelbin, etopozid, cisplatin, karboplatin, gemcitabin in drugi

➤ Izbira sistemskega zdravljenja

Ovisna je od stadija bolezni, bioloških značilnosti primarnega tumorja in/ali metastaz, starosti bolnice, stanja zmogljivosti,

spremljajočih bolezni, pri metastatskem raku tudi od mesta metastaz

➤ **Indikacije**

- adjuvantno zdravljenje
- neoadjuvantno zdravljenje
- zdravljenje metastatskega raka dojk

ZDRAVLJENJE S TARČNIMI ZDRAVILI

➤ **Vrste tarčnih zdravil**

○ **Monoklonsko protitelo trastuzumab**

Indikacije: samo za zdravljenje tumorjev s prekomerno izraženim receptorjem HER2 ali pomnoženim genom za HER2 (imunohistokemično 3+ in/ali FISH+):

- dopolnilno zdravljenje
- metastatski rak dojk

Uporaba:

- v kombinaciji s taksani in drugimi nekardiotoksičnimi citostatiki
- v kombinaciji s HT
- kot vzdrževalno zdravljenje (po zaključenem citostatskem zdravljenju)

○ **Monoklonsko protitelo bevacizumab**

Indikacije:

- prvi red zdravljenja metastatskega raka dojk

Uporaba:

- v kombinaciji s paclitakselom pri izbranih bolnicah

○ **Mala molekula lapatinib**

Indikacije:

- metastatski rak dojke s prekomerno izraženim receptorjem HER2 ali pomnoženim genom za HER2 (imunohistokemično 3+ in/ali FISH+) po/ob zdravljenju s trastuzumabom

Uporaba:

- v kombinaciji s kapecitabinom
- v kombinaciji z letrozolom
- v kombinaciji s trastuzumabom

ALGORITMI SISTEMSKEGA ZDRAVLJENJA RAKA DOJK

Sistemsko zdravljenje uporabljamo kot:

- dopolnilno (adjuvantno) zdravljenje
- predoperativno (neoadjuvantno) zdravljenje
- zdravljenje metastatskega raka dojk

DOPOLNILNO (ADJUVANTNO) SISTEMSKO ZDRAVLJENJE

Napovedni dejavniki izida bolezni in odgovora na zdravljenje, ki jih upoštevamo pri izbiri dopolnilnega sistemskega zdravljenja

- starost bolnice, velikost tumorja, histološki tip tumorja, stopnja malignosti oz. gradus (G), prizadetost pazdušnih bezgavk, invazija v krvne ali limfne žile (IKL), navzočnost ER in PR v tumorju, prekomerna izraženost receptorja ali gena HER2 v tumorju, proliferacijski dejavnik Ki67 in dodatno še vrednost proteolitičnih dejavnikov uPA in PAI-1 v tumorju, delež celic v S - fazi, genski podpis

Hormonsko zdravljenje

- **Predmenopavzne bolnice:**
 - **tamoksifen**
S tamoksifenom zdravimo vse bolnice s hormonsko odvisnimi tumorji. Priporočeno je 5 – letno zdravljenje z dnevnim odmerkom 20 mg. Bolnic s hormonsko neodvisnimi tumorji s tamoksifenom ne zdravimo.
 - **ovarijska supresija/ablacija**
Tamoksifenu lahko dodamo ovarijsko supresijo/ablacijo.

➤ **Pomenopavzne bolnice**

- **zaviralci aromataz:** nesteroidni (anastrozol, letrozol) in steroidni (eksemestan)
- **tamoksifen**

Načini zdravljenja:

- zaviralec aromataze
- tamoksifen
- tamoksifen, nato zaviralec aromataze
- zaviralec aromataze, nato tamoksifen

Trajanje zdravljenja:

- skupno najmanj pet let
- vsako posamezno zdravilo največ pet let

Citostatsko zdravljenje

➤ **polikemoterapija z antraciklini**

- priporočeno zdravljenje za večino bolnic. Uporabljamo kemoterapevtske sheme: FEC, FEC100, FAC, EC, AC ...

➤ **taksani**

- taksane v monoterapiji uporabimo zaporedno za antraciklini pri bolnicah z neugodnimi napovednimi dejavniki in pri tistih, ki so HER2 pozitivni.
- taksane brez antraciklininov lahko uporabimo pri tistih bolnicah, ki imajo veliko tveganje za razvoj kardiotsičnosti (sheme TCH, TC)

➤ **CMF (ciklofosamid, metotreksat, 5-FU)**

- je alternativa za bolnice, pri katerih je verjetnost razvoja kardiotsičnosti visoka ali antracikline odklonijo zaradi alopecije

Tarčno zdravljenje

- **trastuzumab** (samo pri bolnicah s HER2 pozitivnim rakom)

Izbira dopolnilnega sistemskega zdravljenja pri hormonsko odvisnem, HER2 negativnem operabilnem raku dojk

	Izbor dopolnilnega sistemskega zdravljenja		
Napovedni dejavniki	KT in HT	KT in HT ali samo HT ¹	Samo HT
Velikost tumorja (cm)	>5	2,1-5	≤ 2
Gradus	3	2	1
Status bezgavk	≥4	1-3	0
IKL	prisotna		odsotna
Proliferacijska aktivnost	visoka	srednja	nizka

¹ Pri odločitvi pomagajo: želje bolnice, starost, spremljajoče bolezni, določitev drugih lastnosti tumorja: uPA, PAI1, genski podpis v tumorju

Izbira dopolnilnega sistemskega zdravljenja pri HER2 pozitivnem operabilnem raku dojk

- trastuzumab po predhodnem zdravljenju s citostatiki ali hkrati s taksani za bolnice s HER2 pozitivnim rakom dojk
- trajanje zdravljenja: 1 leto

Izbira dopolnilnega sistemskega zdravljenja pri hormonsko neodvisnem in HER2 negativnem (trojno negativnem) operabilnem raku dojk

- KT pri večini bolnic ne glede na ostale lastnosti tumorja
- samo izjemoma brez KT (ugodni tip tumorja kot so medularni, apokrini, adenoidni karcinomi)

PREDOPERATIVNA (NEOADJUVANTNA) SISTEMSKA TERAPIJA

Neoadjuvantna KT

- **Indikacije**
 - vsi T4 tumorji
 - T3 tumorji ali manjši z namenom doseči ohranitveno operacijo namesto mastektomije
 - nižji stadiji T ob N1 in N2 z agresivnim biološkim potencialom
- **Diagnostični postopek**
 - obvezna histološka biopsija tumorja za določitev napovednih dejavnikov izida bolezni in odgovora na zdravljenje
 - ocena razširjenosti bolezni (rtg slikanje pljuč, UZ trebuha, scintigrafija skeleta)
- **Izbira zdravljenja**
 - sistemska polikemoterapija: kombinacija, ki vključuje antracikline +/- taksane, pri HER2 pozitivnih bolnicah tudi trastuzumab

Neoadjuvantna HT

- **Indikacije**
 - pri starejših bolnicah s hormonsko odvisnim rakom in/ali kontraindikacijami za KT
- **Diagnostični postopek**
 - enak kot pri neoadjuvantni KT

- **Trajanje zdravljenja**
 - 5-8 mesecev ali do najboljšega odgovora

SISTEMSKO ZDRAVLJENJE METASTATSKE BOLEZNI

Namen sistemskega zdravljenja metastatske bolezni je zmanjšati simptome bolezni, izboljšati kvaliteto življenja in podaljšati preživetje. Pred odločitvijo o vrsti sistemskega zdravljenja je priporočljivo določiti ER, PR in HER2 v metastazah, če so te dostopne debelo- ali tankoigelnj biopsiji.

Izbira sistemskega zdravljenja

Odvisna je od hitrosti napredovanja bolezni, razširjenosti bolezni in simptomov bolezni, stanja zmogljivosti, starosti bolnice, predhodnega sistemskega zdravljenja in bioloških značilnosti tumorja.

- **Indikacije za citostatsko zdravljenje**
 - hormonsko neodvisen tumor
 - hormonsko odvisen tumor, če gre za obsežne hitro napredujoče visceralne zasevke ali po izčrpanosti HT
- **Indikacije za hormonsko zdravljenje**
 - hormonsko odvisen tumor, ne glede na mesto metastatske prizadetosti, razen hitro napredujoči visceralni zasevki
- **Indikacije za tarčno zdravljenje**
 - HER2 pozitiven tumor

Hormonsko zdravljenje bolnic z metastatskim rakom dojk

Red terapije	Predmenopavzne	Pomenopavzne
Prvi red HT	antiestrogeni +/- ovarijska ablacija	zaviralci aromataze ali antiestrogeni
Drugi red HT	ovarijska ablacija + zaviralci aromataze	antiestrogeni ali zaviralci aromataze
Tretji red HT	progestini	fulvestrant
Četrty red HT		progestini

Citostatsko zdravljenje bolnic z metastatskim rakom dojk

- **KT prvega reda**
 - antraciklini (če njihova doza ni izpolnjena in ne gre za rezistenco na antracikline - prosti interval vsaj 12 mesecev)
- **KT drugega reda**
 - taksani (zdravilo izbora po antraciklinih) v monoterapiji ali v kombinaciji s kapecitabinom
- **KT tretjega reda**
 - kapecitabin, etopozid, cisplatin + 5-FU/ gemcitabin, vinorelbin, CMF in drugi

Tarčno zdravljenje bolnic z metastatskim rakom dojk

- anti-HER2 zdravila (trastuzumab, lapatinib) za bolnice s HER2 pozitivnim tumorjem v kombinaciji s taksani, drugimi nekardiotoksičnimi citostatiki ali s HT
- bevacizumab v kombinaciji s paklitakselom ob prvem razsoju

Bisfosfonati

- **Indikacije**
 - pretežno osteolitične metastaze v kosteh in/ali hiperkalcemija
- **Način uporabe**
 - ob KT ali HT
- **Vrsta bisfosfonata**
 - parenteralno aminobisfosfonat (pamidronat, zoledronska kislina, ibandronat) na 3-4 tedne
 - bisfosfonat vsakodnevno v obliki tablet (klodronat, ibandronat) pri zelo izbranih bolnicah, kjer gre za počasno rast tumorja, majhen obseg metastaz, dobro splošno stanje zmogljivosti in so brez hiperkalcemije

➤ **Sistemska KT**

- pri doseženem odgovoru do napredovanja bolezni ali pojava neprenosljivih neželenih učinkov
- pri doseženem popolnem odgovoru dodamo za tem še dva ciklusa KT

➤ **HT**

- do napredovanja bolezni ali pojava neprenosljivih neželenih učinkov

➤ **Trastuzumab ali labatinib**

- ves čas zdravljenja metastatske bolezni v kombinaciji z nekardiotoksičnimi citostatiki ali HT, dokler s tem ohranjamo vsaj stagnacijo bolezni in dokler je bolnik v zadovoljivem stanju zmogljivosti

➤ **Bisfosfonati**

- do izčrpanega specifičnega zdravljenja in izrazitega poslabšanja stanja zmogljivosti (PS nad 2) ali pojava hujših neželenih učinkov (osteonekroza čeljustnice, huda simptomatska hipokalcemija)

SOČASNA ZDRAVILA MED SISTEMSKIM ZDRAVLJENJEM RAKA

- med zdravljenjem s tamoksifenom odsvetujemo zdravljenje z močnimi zaviralci CYP2D6 (paroksetin, fluoksetin, bupropion, duloksetin, tiklopidin, terbinafin, cinakalcet)
- med zdravljenjem z lapatinibom odsvetujemo učinkovine, ki so ali močni zaviralci (npr. ketokonazol, itrakonazol, vorikonazol, ritonavir, sakvinavir, telitromicin, posakonazol, nefazodon) ali induktorji (npr. rifampicin, rifabutin, karbamazepin, fenitoin, šentjanževka) encima CYP3A4.

OBSEVANJE RAKA DOJK

Namen

- **po operaciji** – uničenje morebitnih preostalih malignih celic v dojki oz. mamarni regiji in s tem preprečitev lokalne ponovitve bolezni
- **pri inoperabilnem raku** – zmanjšanje oz. popolno uničenje tumorske mase v dojki in/ali v regionalnih bezgavkah
- **pri metastatski bolezni** - kot simptomatska terapija

NEINVAZIVNI RAK

- **Indikacije**
 - Načelno obsevamo vse bolnice po resekciji dojke. Ne obsevamo, če je tumor manjši od 1 cm in varnostni rob enak ali večji od 1 cm. Pri odločitvi upoštevamo tudi značilnosti tumorja in starost bolnice.
- **Obsevano področje**
 - **cela dojka +/- dodatek na ležišče tumorja** glede na starost bolnice in glede na širino varnostnega roba

INVAZIVNI RAK, stadij I in II

Po resekciji dojke

- **Indikacije**
 - Praviloma obsevamo vse bolnice. Obsevanje lahko opustimo pri bolnicah starejših od 70 let, če je varnostni rob dovolj širok, tumor manjši od 2 cm, malignostna stopnja I do II, tumor hormonsko odvisen.
- **Obsevano področje**
 - **Cela dojka +/- dodatek na ležišče tumorja** glede na starost bolnice in glede na širino varnostnega roba
 - **Področje regionalnih bezgavk**
 - SCL kotanjo obsevamo:

- pri bolnicah z več kot 3 prizadetimi pazdušnimi bezgavkami po odstranitvi pazdušnih bezgavk
- pri bolnicah z 1 do 3 prizadetimi pazdušnimi bezgavkami in večjim tveganjem za lokoregionalni recidiv (mlade bolnice, prisotna LVI, visoka malignostna stopnja, negativni HR)

→ pazduho obsevamo:

- po opuščeni disekciji pazdušnih bezgavk in klinično prizadetih pazdušnih bezgavkah
- pri rezidualni bolezni po disekciji pazduhe

→ parasternalne bezgavke obsevamo:

- pri histološko potrjenih zasevkih v parasternalnih bezgavkah

➤ **Interval med operacijo, dopolnilno kemoterapijo in obsevanjem**

- **pri bolnicah brez dopolnilne KT**
→ 4 – 8 tednov po operaciji
- **dopolnilna KT z antraciklini ali taksani**
→ praviloma 3 tedne po končani KT (največ 6 mesecev po operaciji)
- **dopolnilna KT po shemi CMF**
→ po končani KT ali 16 tednov po operaciji

Pri odločitvi za začetek obsevanja je zelo pomembna širina varnostnega roba. Če je kirurški rob manjši od 1 mm ali tumor sega v kirurški rob, je obsevanje indicirano čimprej po operaciji.

Po mastektomiji

➤ **Indikacije**

- tumor večji od 5 cm
- prizadete več kot 3 pazdušne bezgavke
- tumor sega v kirurški rob
- prizadete 1 do 3 pazdušne bezgavke ob večjem tveganju za lokoregionalni recidiv (mlade bolnice, prisotna LVI, visoka malignostna stopnja, negativni HR)

➤ **Obsevano področje**

- prsna stena pri vseh bolnicah
- področje regionalnih bezgavk - indikacije so enake kot po resekciji dojke (SCL kotanja, pazduha, parasternalne bezgavke)

- **Interval med operacijo, dopolnilno kemoterapijo in obsevanjem**
 - enak kot po resekciji dojke

OBSEVANJE PO NEOADJUVANTNI KT ALI HT

- Pri **operabilnih rakah dojke** je indikacija za obsevanje enaka kot po mastektomiji oziroma resekciji dojke, le da je potrebno upoštevati značilnosti tumorja oziroma obseg bolezni pred začetkom sistemskega zdravljenja.
- Pri **inoperabilnih rakah dojke** se odločamo za obsevanje dojke in regionalnih bezgavk individualno- glede na obseg bolezni, značilnosti tumorja in starost bolnice.
- **vnetni rak dojke** – obsevamo prsno steno in SCL kotanjo

LOKALNI RECIDIV

- **Indikacije** za obsevanje so:
 - kirurško neradikalno odstranjen recidiv
 - inoperabilen recidiv
 - drugi recidiv po mastektomiji
 - multipli kožni oz. podkožni infiltrati
 - prisotna limfangioza
- **Obsevano področje**
 - odvisno od obsega lokalnega recidiva, upoštevamo pa tudi morebitno že prejeta dozo in obsevalno polje pri predhodnem zdravljenju

METASTATSKI RAK DOJK

- **Obsevamo s paliativnim namenom.**
- Najpogostejše **indikacije** so:
 - **kostne metastaze** - zaradi bolečine, kompresije vretenc, grozeče patološke frakture - tudi pooperativno
 - **metastaze v možganih ali meningah** - tudi pooperativno
 - **metastaze v mehkih tkivih** - krvavitve, bolečine

- **metastaze (običajno bezgavk), ki povzročajo kompresijo živčnih pletežev, dihalnih poti, velikih žil, sečevodov, žolčevodov**
- **Obsevano področje**
 - odvisno od lokalizacije metastaze

OBSEVANJE PO REKONSTRUKCIJI DOJKE Z REŽNJEM ALI S SILIKONSKO PROTEZO

- Indikacije za obsevanje so enake kot po mastektomiji, enako se odločamo tudi o obsevanem področju.
- Možnost zapletov zaradi obsevanja je večja pri silikonskih vsadkih kot pri režnjih.

NEINVAZIVNI RAK DOJK

DUKTALNI KARCINOM IN SITU (DCIS)

DCIS je prekanceroza.

➤ Diagnostika

- anamneza in klinični status
- obojestranska mamografija
- RTG ali UZ vodena debeloigelnna biopsija

➤ Zdravljenje

- resekcija dojke po predhodni lokalizaciji z radioizotopom ali žico ± obsevanje¹
- mastektomija in biopsija prve bezgavke z ali brez rekonstrukcije
- po končanem lokalnem zdravljenju razmislek o uvedbi tamoksifena za 5 let²

LOBULARNI KARCINOM IN SITU (LCIS)

LCIS je indikator velike ogroženosti za rak dojke. Nekatere oblike LCIS (pleomorfni LCIS) imajo lahko podoben biološki potencial kot DCIS (prekanceroza).

➤ Diagnostika

- anamneza in klinični status
- obojestranska mamografija
- RTG ali UZ vodena debeloigelnna biopsija

➤ Zdravljenje

- resekcija dojke za pridobitev dokončne diagnoze, sicer zdravljenje ni potrebno

¹ Obsevanje po resekciji dojke zmanjša verjetnost lokalnega recidiva za okrog 50%. Načelno obsevamo vse bolnice po resekciji dojke. Ne obsevamo, če je tumor manjši od 1 cm in varnostni rob enak ali večji od 1 cm. Pri odločitvi upoštevamo tudi značilnosti tumorja in starost bolnice.

² Tamoksifen zmanjša ogroženost za lokalni recidiv pri bolnicah s hormonsko odvisnim DCIS zdravljenih z resekcijo dojke, poleg tega zmanjša ogroženost za nastanek raka v drugi dojki pri bolnicah zdravljenih z resekcijo dojke ali mastektomijo. Vpliv na preživetje ni bil dokazan.

Ogroženost za pojav invazivnega raka je pri bolnicah z LCIS velika in enaka za obe dojki, zato so potrebne redne klinične in mamografske kontrole enkrat letno. Za zmanjšanje ogroženosti za pojav invazivnega raka imamo na voljo dve možnosti:

- bilateralna mastektomija s takojšnjo rekonstrukcijo¹
- kemoprevencija s tamoksifenom za premenopavzalne ženske in s tamoksifenom ali raloksifenom za postmenopavzalne ženske²

¹ V posebnih primerih, ko ima ženska dodatne dejavnike tveganja za pojav invazivnega raka (npr. družinska ogroženost); pri ženskah brez dodatnih dejavnikov tveganja se za to možnost odločamo izjemoma

² Kemoprevencija zmanjša možnost za pojav invazivnega raka za okrog 50%

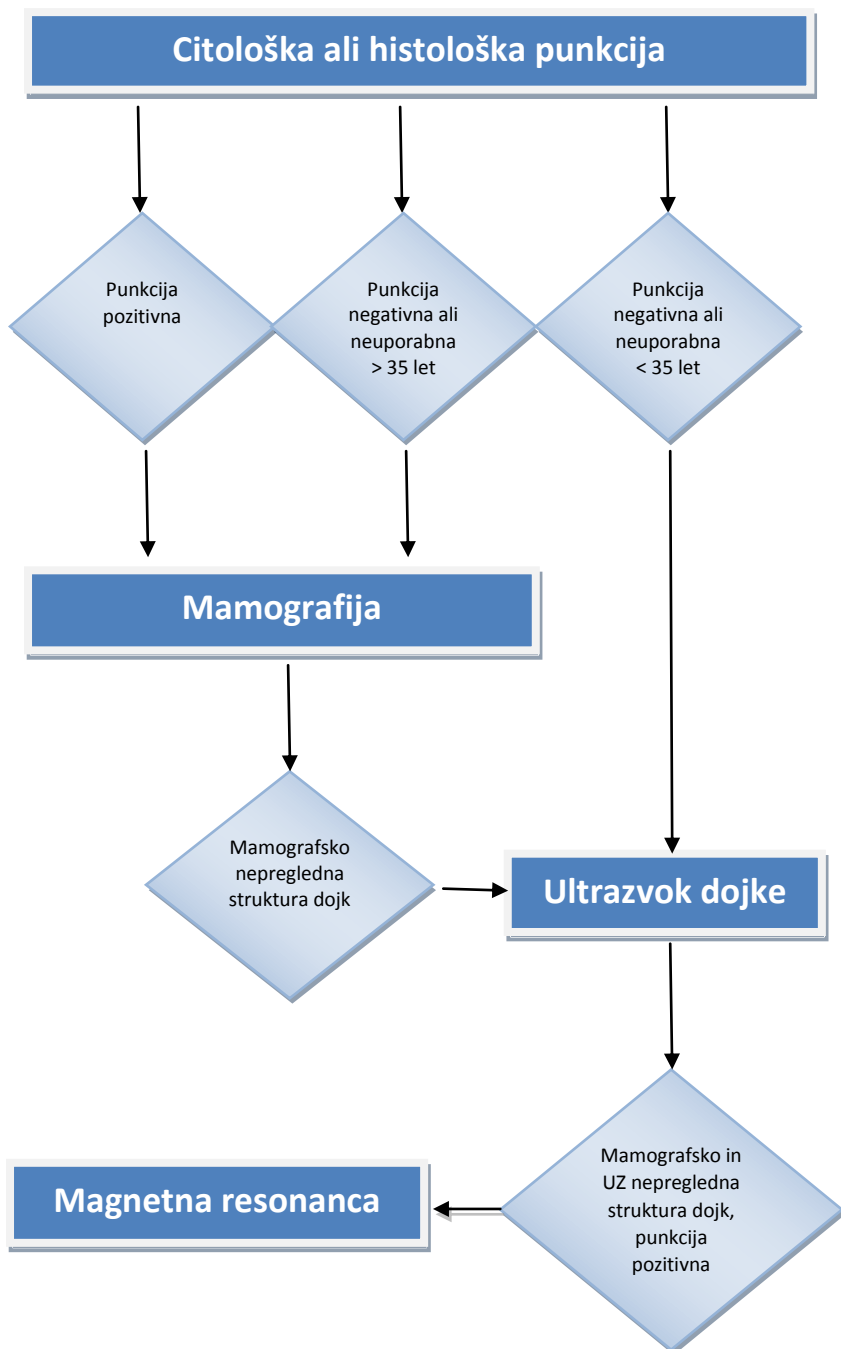
NADZOR BOLNIC Z RAKOM DOJK

- **Priporočila za obseg preiskav pri bolnicah z rakom dojk stadija I in II so prikazana v tabeli na strani 69.**

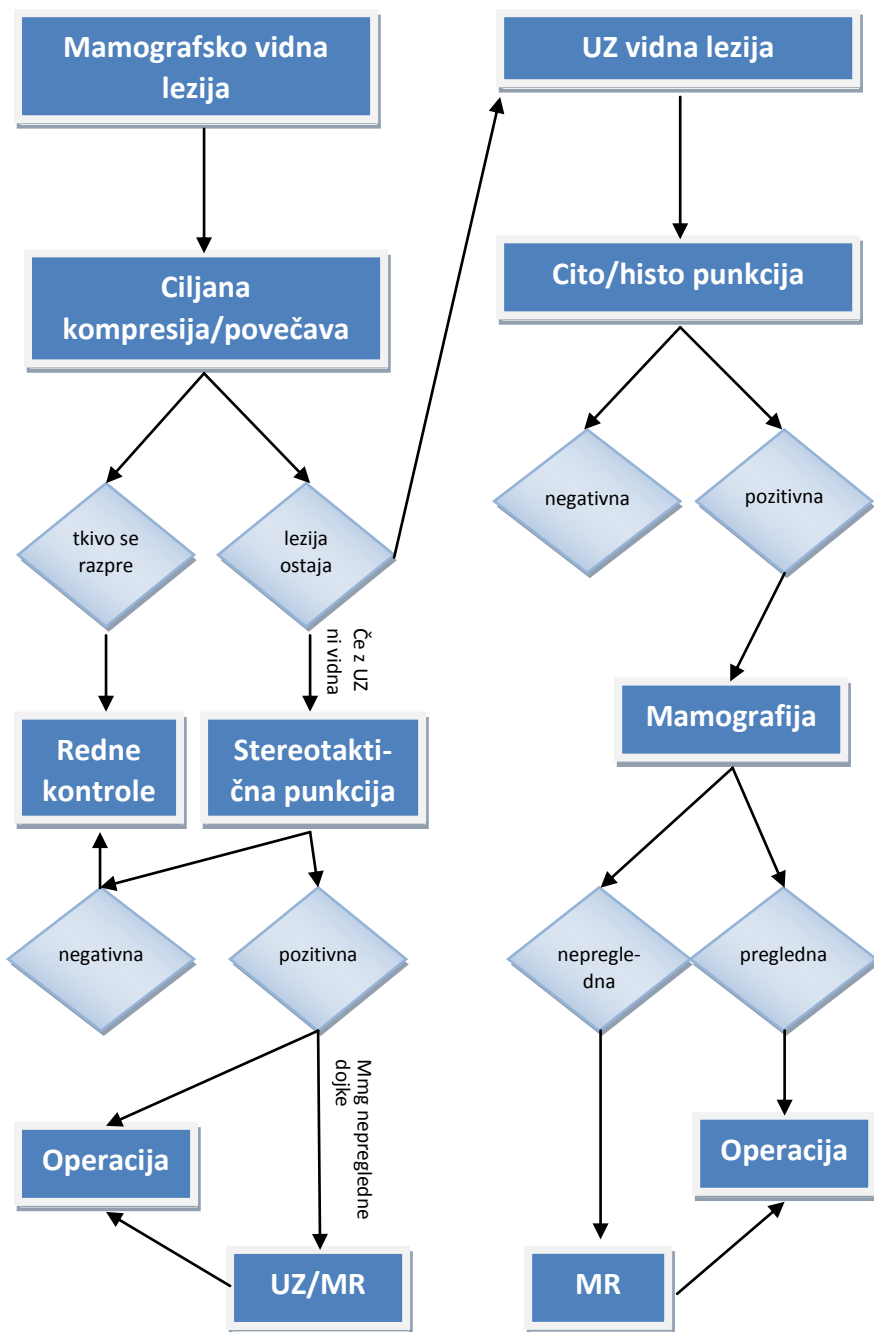
- **V nadzoru na OI ostanejo bolnice:**
 - bolnice na citostatskem, anti-HER2 ali hormonskem zdravljenju
 - bolnice z metastatsko boleznijo
 - bolnice z visoko ogroženostjo za ponovitev bolezni
 - bolnice z dokazanimi mutacijami BRCA1, BRCA 2
 - bolnice zbolele pred 30 letom starosti

- **Za nadzor v ambulantah za bolezni dojk (izven OI) so primerne bolnice, ki ustrezajo naslednjim kriterijem:**
 - bolnice z neinvazivnim rakom (DCIS, LCIS) po 1 letu od začetka zdravljenja
 - bolnice brez hormonskega zdravljenja po 5 letih od začetka zdravljenja
 - bolnice po končanem dopolnilnem hormonskem zdravljenju

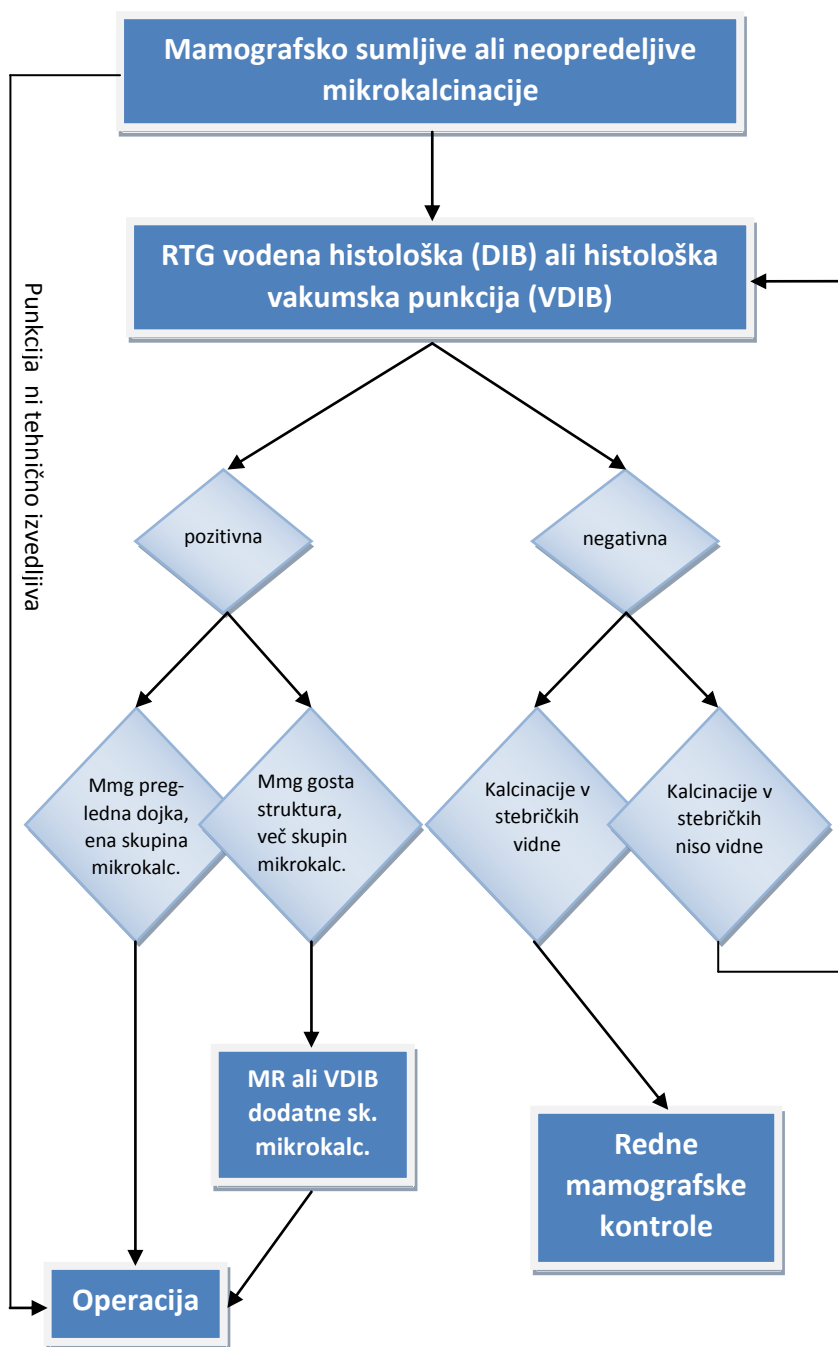
**ALGORITEM SLIKOVNE DIAGNOSTIKE TIPLJIVIH
TUMORJEV DOJK**



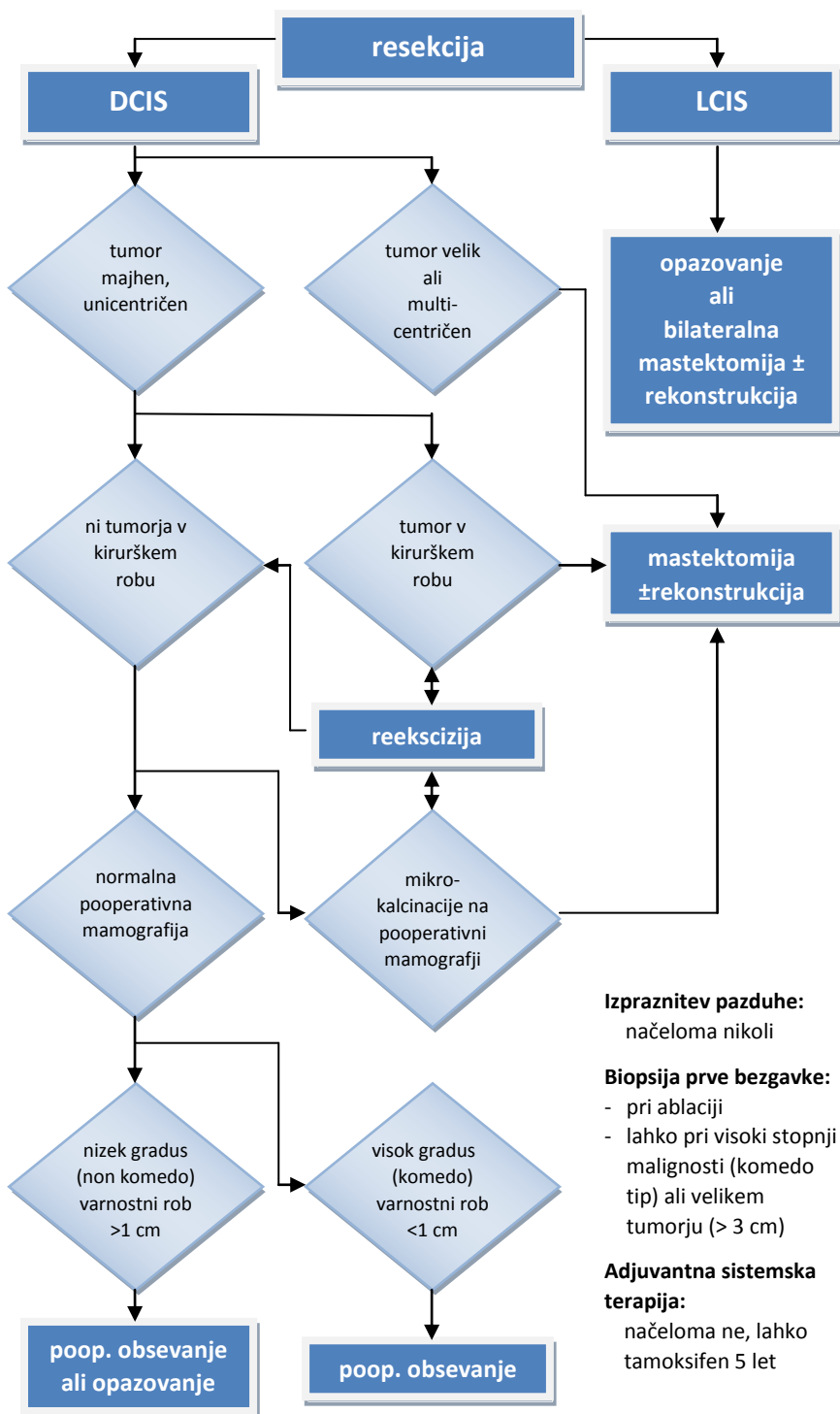
ALGORITEM SLIKOVNE DIAGNOSTIKE NETIPLJIVIH LEZIJ
DOJK



DIAGNOSTIČNI ALGORITEM MIKROKALCINACIJ



ALGORITEM ZDRAVLJENJA NEINVAZIVNEGA RAKA DOJK



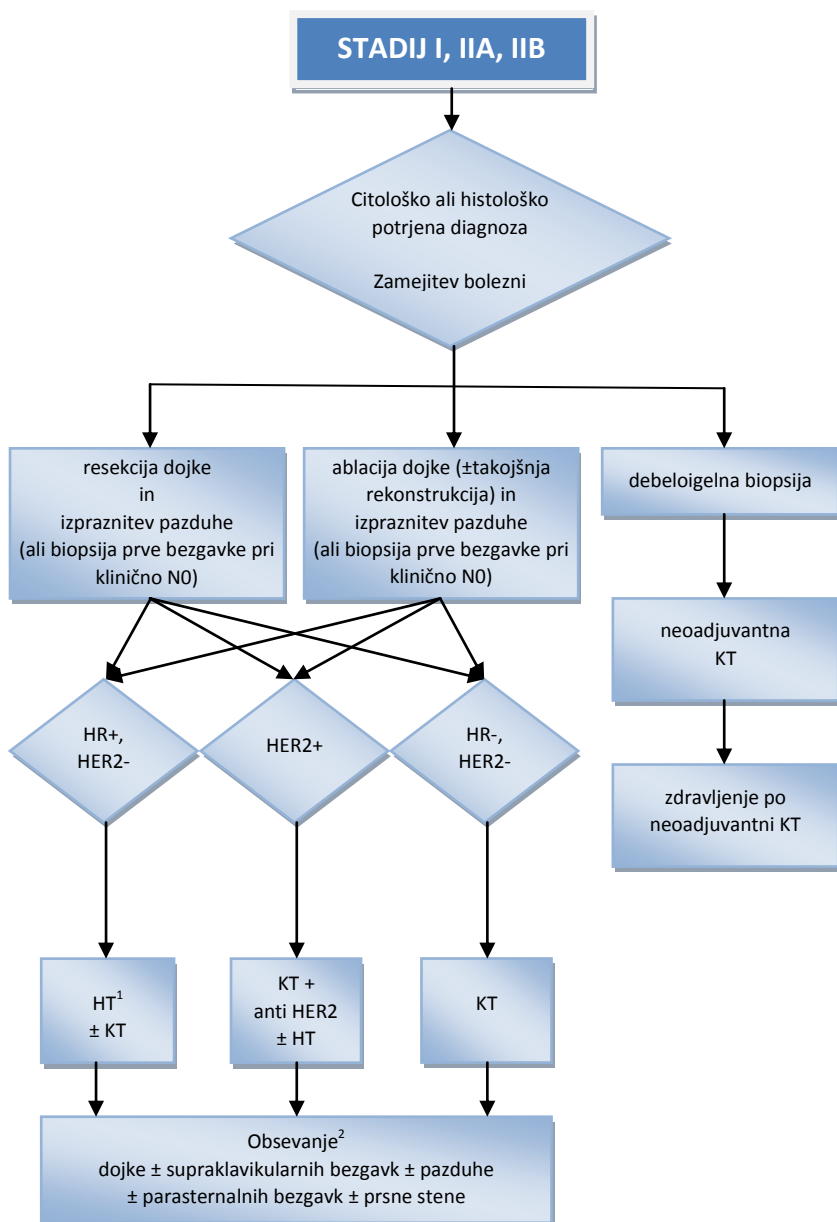Izpraznitev pazduhe:
načeloma nikoli

Biopsija prve bezgavke:

- pri ablaciji
- lahko pri visoki stopnji malignosti (komedo tip) ali velikem tumorju (> 3 cm)

Adjuvantna sistemska terapija:
načeloma ne, lahko tamoksifen 5 let

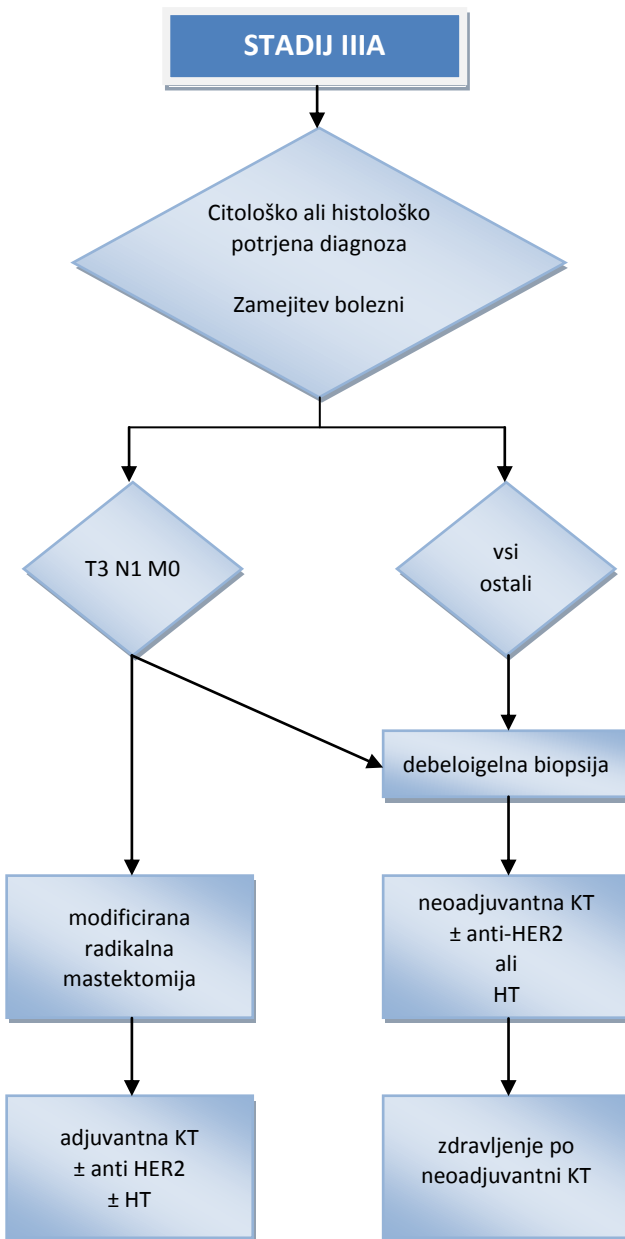
ALGORITEM ZDRAVLJENJA STADIJA I IN II



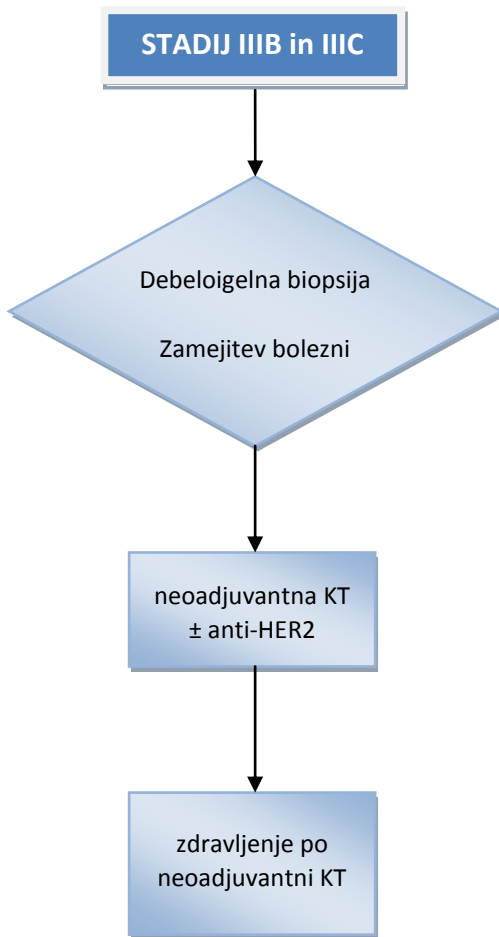
¹ izbira zdravljenja (KT in HT ali samo HT) je odvisna od napovednih dejavnikov raka dojke

² podrobnosti v poglavju Obsevanje raka dojke

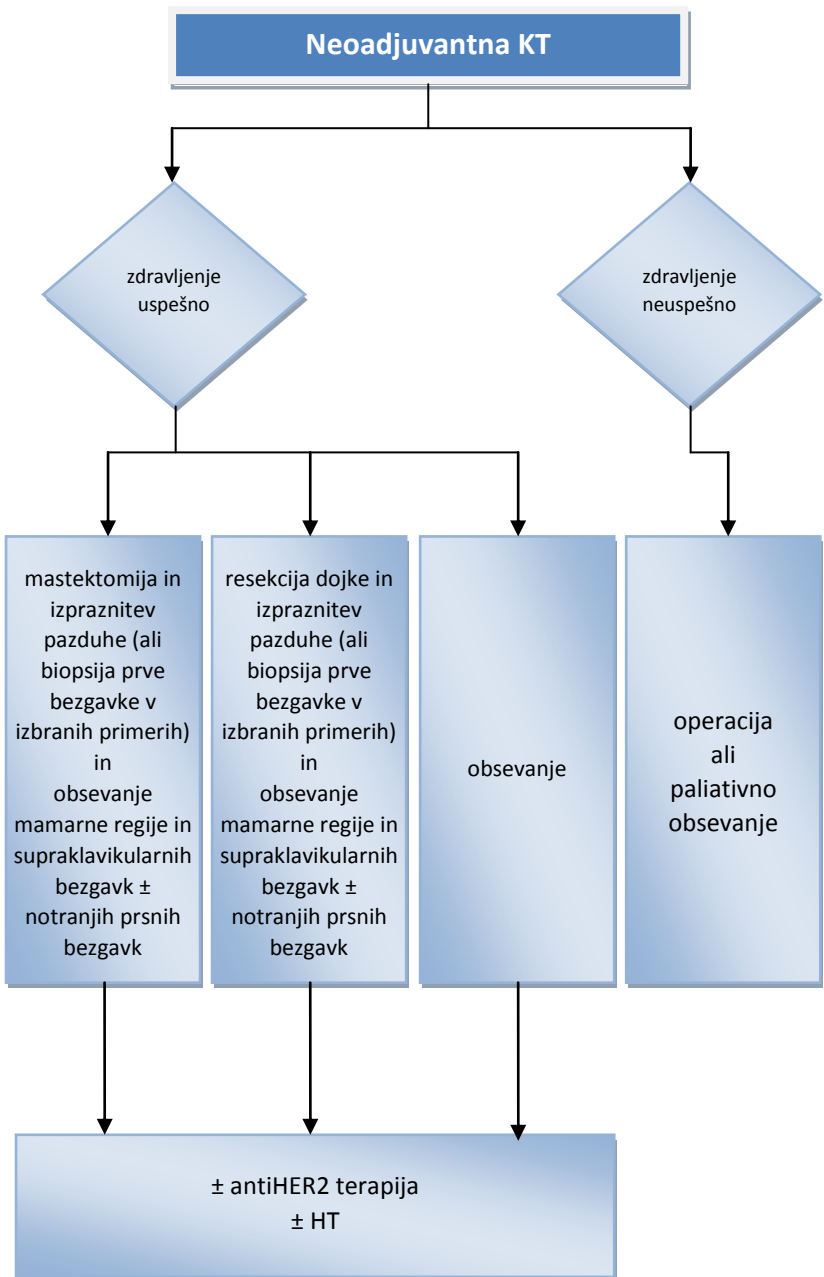
ALGORITEM ZDRAVLJENJA STADIJA IIIA



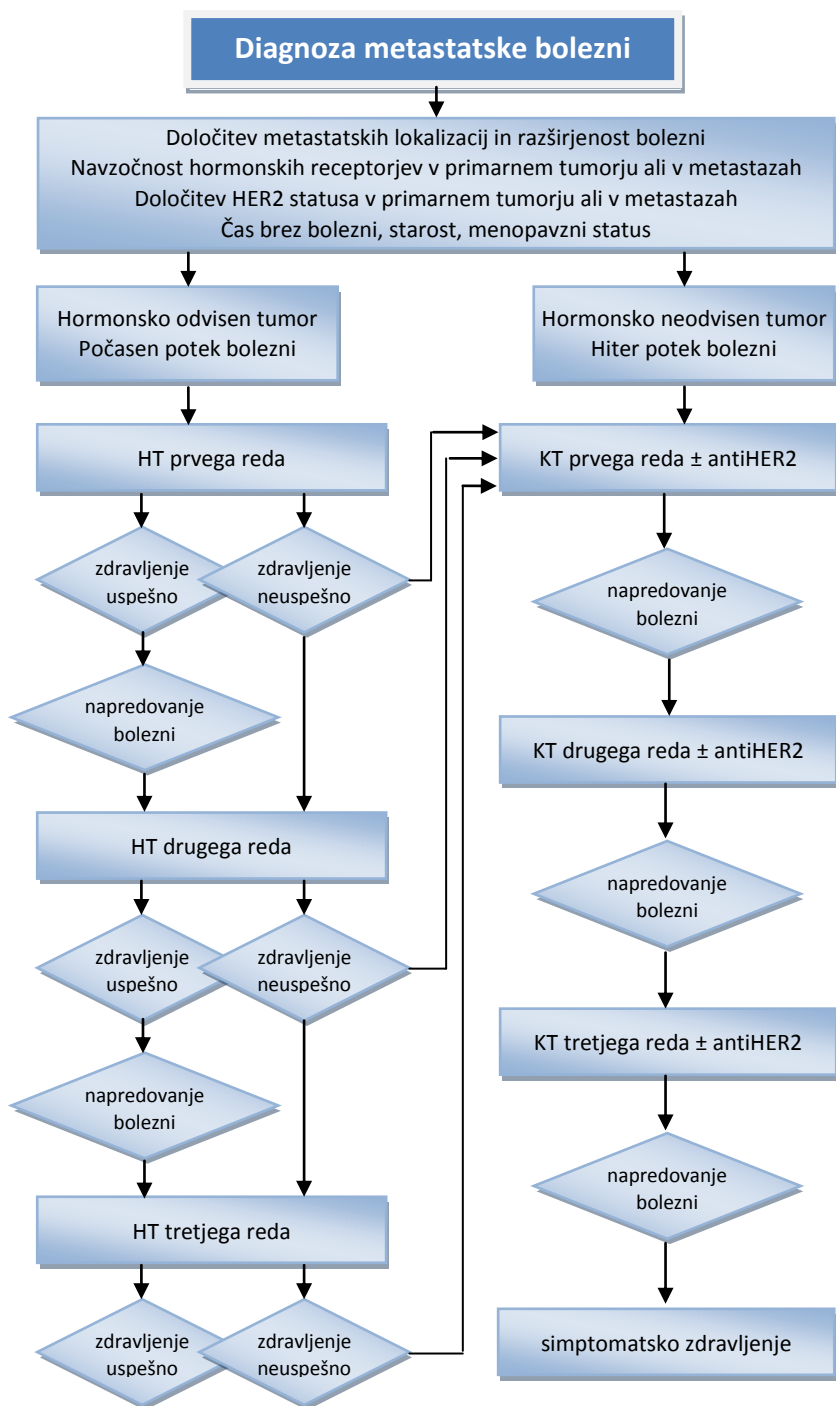
ALGORITEM ZDRAVLJENJA STADIJA IIIB IN IIIC



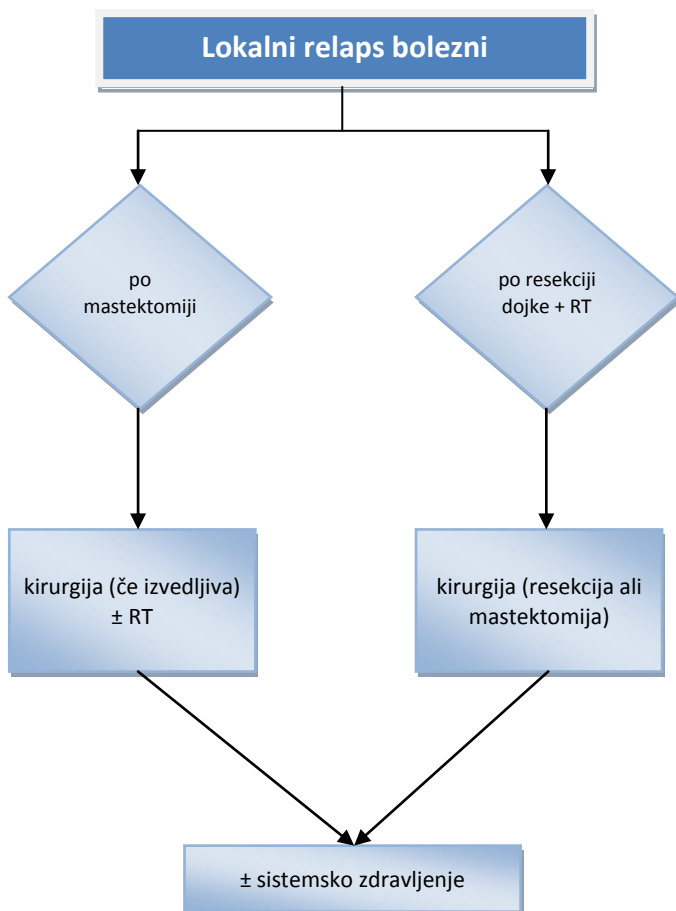
**ALGORITEM ZDRAVLJENJA PO NEOADJUVANTNEM
SISTEMSKEM ZDRAVLJENJU**



ALGORITEM ZDRAVLJENJA METASTATSKE BOLEZNI



ALGORITEM ZDRAVLJENJA LOKALNEGA RELAPSA



PRIPOROČILO ZA NADZOR NAD BOLNICAMI, ZDRAVLJENIMI ZARADI RAKA DOJK STADIJA I in II

MESECI	0 ¹	6	12	18	24	30	36	letno
klinični pregled	X	X	X	X	X	X	X	letno
mamografija	X		X		X		X	letno
laboratorijske preiskave ²	X	ob klinično sumljivih znakih						
RTG p.c.	X	ob klinično sumljivih znakih in/ali patoloških laboratorijskih izvidih						
scintigrafija skeleta ³		ob klinično sumljivih znakih in/ali patoloških laboratorijskih izvidih						
UZ jeter ³		ob klinično sumljivih znakih in/ali patoloških laboratorijskih izvidih						

¹ začetek zdravljenja

² hemogram, AF, Ca²⁺, jetrni testi, Ca 15-3

³ scintigrafija skeleta in UZ trebuha obvezna ob začetku zdravljenja tudi pri kliničnem stadiju IIb, patoloških laboratorijskih izvidih in bolečinah v skeletu