

Pozicioniranje in kontrola kakovosti mamograma

Zvonko Krajnc, Miljeva Renner, Alenka Rataj, Patricija Rusjan, Grega Novak, Katja Čebulj

Oddelek za radiologijo, Onkološki inštitut, Ljubljana, Slovenija

Izhodišča. Pravilno pozicioniranje je predpogoj za zagotavljanje kakovosti mamografskih slik. Zato je pomembno, da dobro poznamo anatomijo in tehnike pozicioniranja, slikanja in razvijanja.

Zaključki. Da bi dosegli optimalen prikaz tkiv, moramo pravilno nastaviti nosilec kasete in kompresorij ter izkoristiti premakljivost dojke, pomembna pa je tudi pravilna uporaba aparatur. Ob izvajanju mamografije moramo nujno upoštevati kriterije za kontrolo kakovosti. Pri tem nam pomaga pravilnik o pogojih, ki jih morajo izpolnjevati primarni centri za dojke v Republiki Sloveniji, ter evropske smernice. S kontrolo kakovosti bomo v Sloveniji zvišali kvaliteto in s tem prispevali k čim zgodnejšemu odkrivanju sprememb na dojkah.

Ključne besede: mamografija, pozicioniranje, kontrola kakovosti

Uvod

Naloga radiološkega inženirja je, da s pravilnim pozicioniranjem in s kakovostno izvedbo slikanja in razvijanja čimbolje prikaže kar največ tkiva dojke. Zato je pomembno, da dobro poznamo anatomijo in tehnike pozicioniranja, slikanja in razvijanja. Primarni centri za dojke morajo izpolnjevati določene pogoje, kar je bilo objavljeno v Uradnem listu Republike Slovenije.¹

Anatomska izhodišča za pravilno pozicioniranje:

– dojke imajo naravno mobilnost. Najbolj pomična sta lateralni in spodnji del dojke;

Avtorjev naslov: Zvonko Krajnc, dipl. radiol. ing. Onkološki inštitut, Zaloška 2, 1000 Ljubljana, Slovenija; telefon: +386 1 5879 500; faks: +386 1 5879 400; e-pošta: zkrajnc@onko-i.si

– prsna mišica poteka vzporedno s tkivom dojke v kotu okrog 45° lateralno in navzgor. Pri visokih, vitkih preiskovankah prsne mišice potekajo bolj navpično. Pri nizkih in debelušnih pa prsne mišice potekajo bolj vodoravno.

Ovire za pravilno pozicioniranje so:

- zelo velika ali zelo majhna dojka;
- ploščata dojka z aksilarnim podaljškom,;
- deformacija prsnega koša ali hrbtenice (skolioza, kifoza).

Priprava preiskovanke na preiskavo

Tako fizična kot psihična priprava na preiskavo je pomemben del preiskave, ki je velikokrat zanemarjen. Z dobro pripravo uspemo preiskovanko motivirati k čimbolj kakovostni izvedbi same preiskave.

Med dobrim skupnim delom in komunika-

cijo med preiskavo lahko ustvarimo dobro vzdušje, ki lahko pripomore k bolj optimalnemu rezultatu preiskave.

- izberemo globino celice, ki jo kasneje po potrebi še prilagodimo;
- položimo kaseto v nosilec kasete.

Pozicioniranje

Pravilen položaj dojke pri mamografiji je zelo zahteven.² Nepravilno pozicioniranje je pogost vir napak. Naš cilj pri mamografiji je zajeti čim večji del dojke in doseči čim bolj kakovostne posnetke.³ Da bi dosegli optimalen prikaz tkiv, moramo pravilno nastaviti nosilec kasete in kompresorij ter izkoristiti premakljivost dojke, pomembna pa je tudi pravilna uporaba aparatur.⁴

Preden začnemo s pozicioniranjem je pomembno, da pripravimo vse potrebno za dobro izvedbo preiskave. Toraj najprej:

- preverimo ali so identifikacijski podatki preiskovanke pravilni in jih vpišemo v signator ali v računalnik aparata, če imamo aparat z vgrajenim signatorjem;
- izberemo velikost nosilca kasete in kompresorija glede na velikost dojke (18 x 24 ali 24 x 30);
- očistimo aparat;
- postavimo aparat glede na izbrano pozicijo;

Standardni projekciji

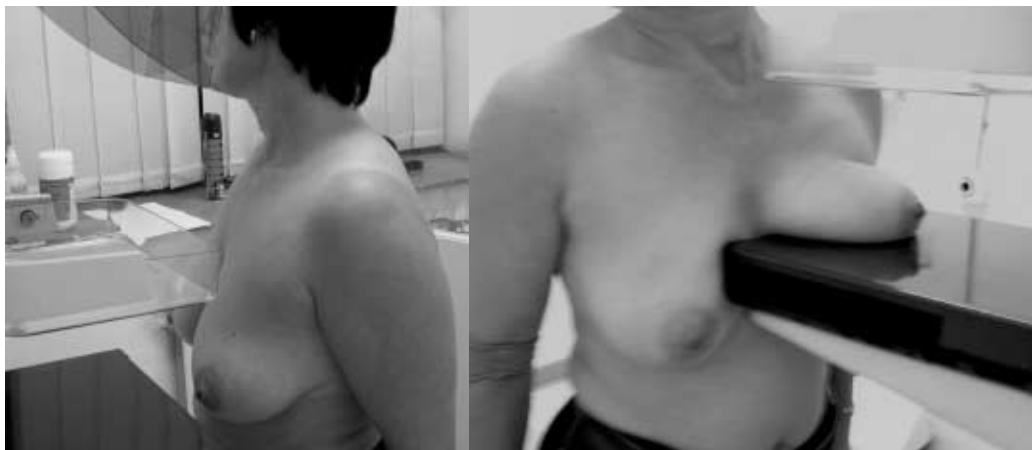
Običajno uporabljamo standardni projekciji: kraniokaudalno CC projekcijo in poševno MLO projekcijo.

1. Kraniokaudalna CC projekcija

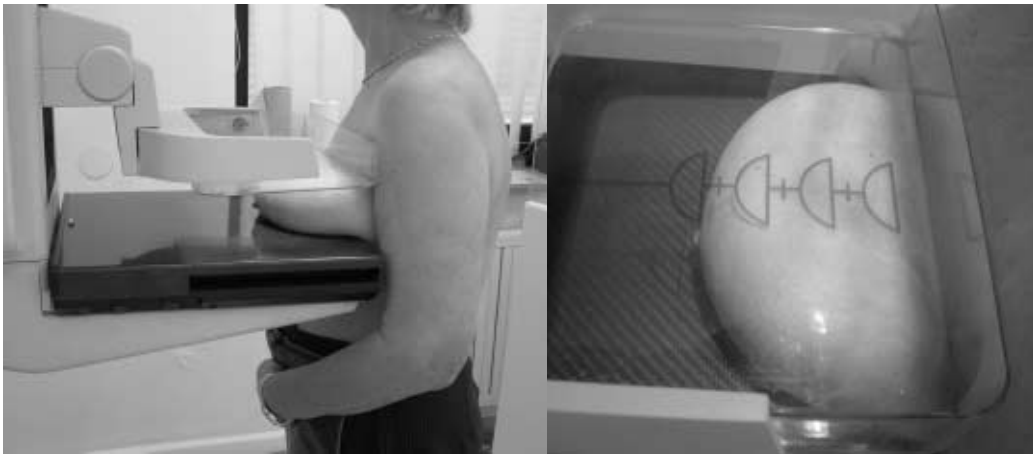CC projekcijo lahko izvedemo v sedečem ali stoječem položaju preiskovanke. Pri majhni postavi radiološkega inženirja je pozicioniranje preiskovanke lažje, če ženska sedi. Predpostavka je seveda dober stol, enostavno nameščen in trden, da onemogoča premikanje.

1.1. Osnovni kriteriji pozicioniranja pri CC projekciji:

- C-lok aparata je navpično obrnjen s cevjo navzdol, tako da je sevanje kraniokaudalno oziroma pravokotno na tla;
- zgornji del ženskega telesa mora biti zravn (iztegnjen hrbet) in za približno 10° zasukan proti pregledani strani naprej (slika 1a);



Sliki 1a, 1b. Pravilen položaj preiskovanke pred pozicioniranjem (leva slika). Dojka leži horizontalno na nosilcu kasete (desna slika).



Sliki 2a, 2b. Pravilno pozicionirana dojka v CC projekciji.

- glava ženske je zasukana v stran od slikane dojke (slika 1a);
- nastavimo pravilno višino nosilca kasete;
- dojka mora ležati horizontalno na nosilcu kasete (slika 1b).

1.2. Postopek pozicioniranja pri CC projekciji

Ob upoštevanju vseh osnovnih kriterijev je pomembno, da preiskovanka sledi našim jasnim navodilom in da je sproščena. Torej sprosti ramena, tako da roke položi vzdolž trebuha in stopi nekaj centimetrov pred nosilec kasete. Prilagodimo višino nosilca kasete približno pod spodnji rob dojke. Nato primemo dojko z obema rokama, tako da jo z eno roko z vsemi prsti držimo za inframamarno gubo in jo dvignemo, glede na njeno premakljivost, navzgor. Ta premakljivost je možna od 1 do 4 cm ali celo več, in je zelo pomembna za zajetje čim večjega dela tkiva dojke. Preiskovanka pristopi tik nosilca kasete obrnjena za okrog 10° proti pregledani strani. Mi pa z nožnim stopalom dvigamo nosilec kasete in hkrati dojko z privzdignjeno inframamarno gubo naslonimo na nosilec kasete, ne da bi spremenili razmerja med robom nosilca kasete in podprsnih kožnih gub. Pazimo, da je dojka čim bolj v sredini. Od spodaj jo z nosilcem rahlo komprimiramo ali stisnemo. Med tem z drugo roko preiskovanko od zadaj pritiskamo

k nosilcu, da se ne odmakne. Začnemo komprimirati od zgoraj navzdol s kompresorijem, med tem vlečemo dojko čim bolj naprej, tako da jo odmikamo od prsne stene. Pomembno je, da povlečemo naprej in proti sredini tudi zunanji kvadrant dojke, vendar nikoli ne za ceno, da bi izgubili notranji kvadrant. Še preden dojko popolnoma stisnemo s prstom pogladimo gube. Tako dobimo pravilno pozicionirano dojko v CC projekciji (sliki 2a, 2b).

Na koncu preverimo stisnjenje dojke, da je čim bolj optimalna. To naredimo tako, da s prstom iz strani potipamo prožnost stisnjene dojke. Pri optimalnem slikanju, pri katerem zajamemo čim več tkiva dojke, včasih ni prikazane bradavice oz. se le ta projicira v tkivo dojke. Ne smemo žrtvovati tkiva, da bi zajeli tudi bradavico. Še vedno lahko naredimo posnetek, na katerem bomo zajeli tudi bradavico.

1.3. Kriteriji kakovosti CC posnetka:

- celotna dojka je prikazana v sredini mamografskega filma, ki ga izberemo glede na velikost dojke (format 18 x 24 ali 24 x 30 cm). Leva in desna dojka sta praviloma vidni simetrično. Medialna stran dojke mora biti v celoti zajeta in čim večji del lateralnega dela dojke. Pretirani prikaz medialnega tkiva vodi k izgubi lateralnega prikaza in obratno;

- na CC posnetku želimo prikazati pektov

ralno mišico, ker je ta pomemben pokazatelj, da smo zajeli maksimalni možni del tkiva dojke, vendar v vseh primerih to ni mogoče. Pektoralno mišico vidimo v sredini ali bolj lateralno kot svetlo senco, ki se konkavno izboči v svoji sredini (videti jo moramo vsaj pri polovici preiskovank);

– pri vseh slikah moramo videti retroglanularno maščevje medialno ob prsni mišici. Žlezno tkivo je v obeh dojkah simetrično;

– mamilo prikažemo v profilu in je v centru filma ali rahlo lateralno, tako da jo vidimo čim bolj v profilu izven tkiva dojke.

Pravilni rentgenski anatomski videz dojke v CC projekciji mora – ob zgornjih kriterijih kakovosti – prikazati še kožo, ki pri normalni osvetlitvi ne sme biti vidna, mora pa biti vidna pri dodatni osvetlitvi. Vidni so tudi mlečni vodi – predvsem retromamilarno in žile, ki jih bolj izrazite vidimo pri maščobnih dojkah.

1.4. Pogoste napake pozicioniranja pri CC projekciji:

– kadar je višina držala za film previsoko ali prenizko nameščena, mamila ne more biti projicirana v pravilnem profilu. Pri nepravilni višini je stiskanje pogosto zelo boleče. No-

silec kasete je previsoko (slika 3a) ali prenizko (slika 3b);

– bazalni del dojke ni na nosilcu kasete, ker je dojka nezadostno potegnjena naprej. Spemembe tik pred pektoralno mišico se ne vidijo;

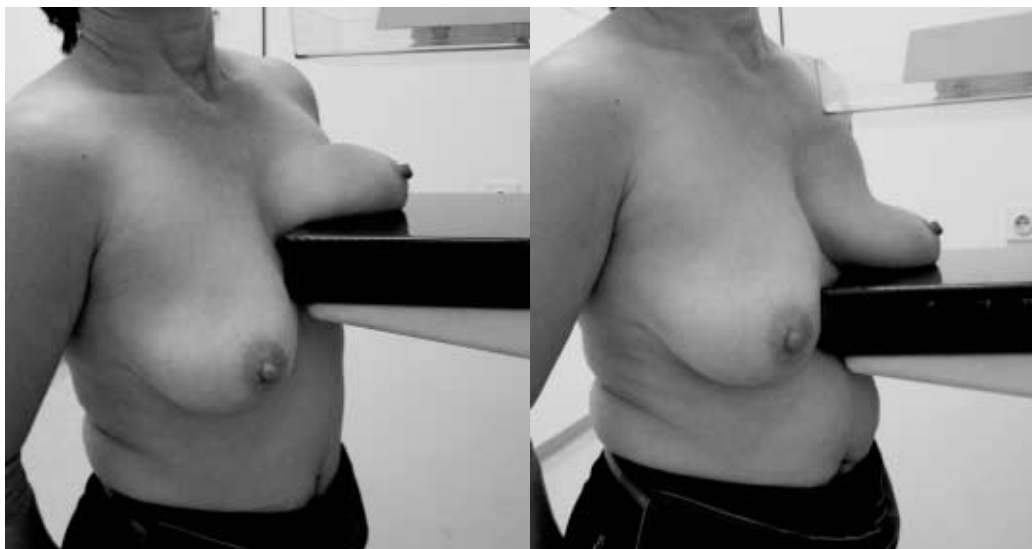
– lateralna kožna guba zaradi nepravilnega pozicioniranja in nezadostne zgladitve kožnih gub med stiskanjem (sliki 4a, 4b);

– mamila ni v profilu, ampak je zasukana navdol v tkivo dojke (sliki 5a, 5b);

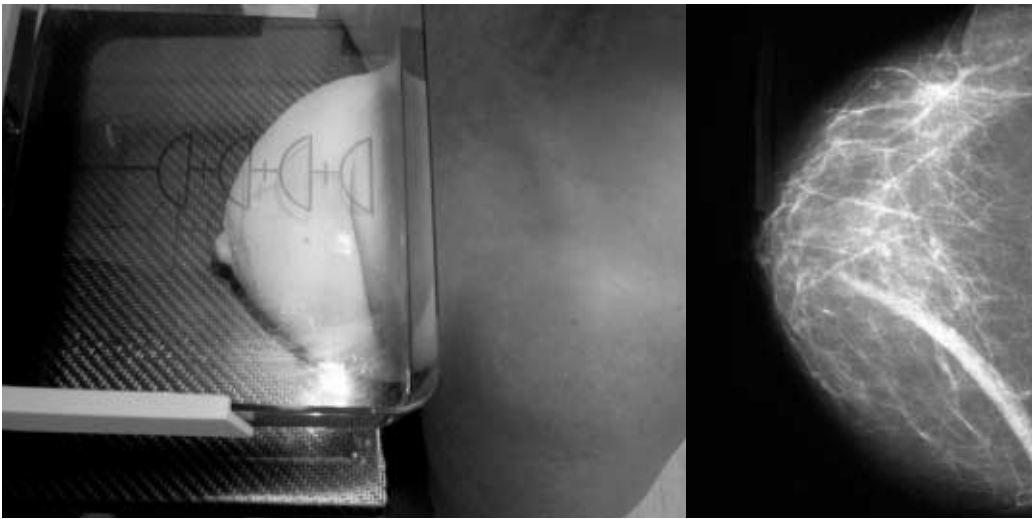– nepravilna pozicija merilne celice. Celica je pomaknjena preveč bazalno ali preveč anteriorno.

2. Poševna projekcija (mediolateral oblique – MLO)

Poševno projekcijo izvedemo v stoječem položaju preiskovanke. Žarčenje poteka pod kotom približno 45° gledano v smeri medialno zgoraj do lateralno spodaj. Pri velikih, suhih ženskah je kot malo večji (nosilec kasete je postavljen bolj strmo). Pri majhnih in debelejših preiskovankah, je kot postavitve malo manjši (nosilec kasete je malo bolj poravnano).



Sliki 3a, 3b. Nosilec kasete je previsoko (levo). Nosilec kasete je prenizko (desno).



Sliki 4a, 4b. Guba zaradi nepravilnega pozicioniranja.


2.1. Osnovni kriteriji pozicioniranja pri MLO projekciji:

- C-lok je pod kotom 30° do 60° , najpogosteje med 45° in 50° ;
- telo preiskovanke je pod kotom 20° do 30° obrnjeno od aparata, s prsi nagnjeno naprej k nosilcu kasete ter z boki rahlo nazaj;
- glava je obrnjena v smeri nosilca kasete;

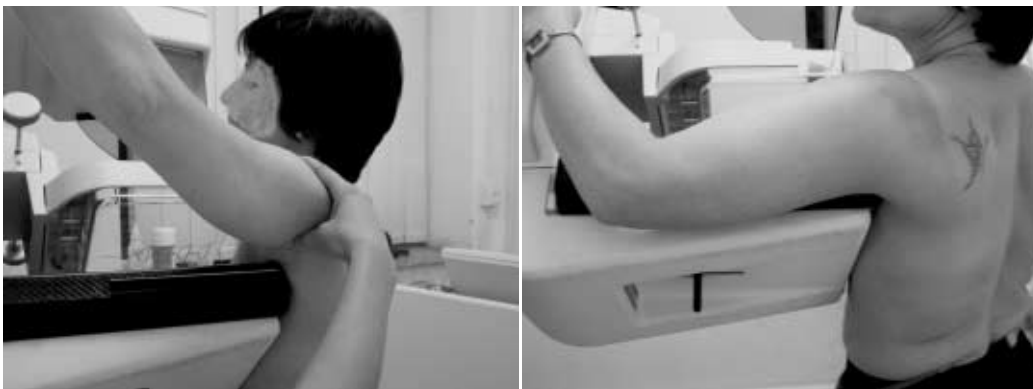- roka je naslonjena v fiziološkem položaju na nosilcu kasete;
- dojko povlečemo z obema rokama navzven, naprej in navzgor.

2.2. Postopek pozicioniranja pri MLO projekciji

Preiskovanka stoji pokončno na strani za preiskavo. Višina nosilca kasete se prilagaja in je pozicionirana v višini ramenskega pregiba, za



Sliki 5a, 5b. Mamila zaraotirana navzdol v tkivo dojke.



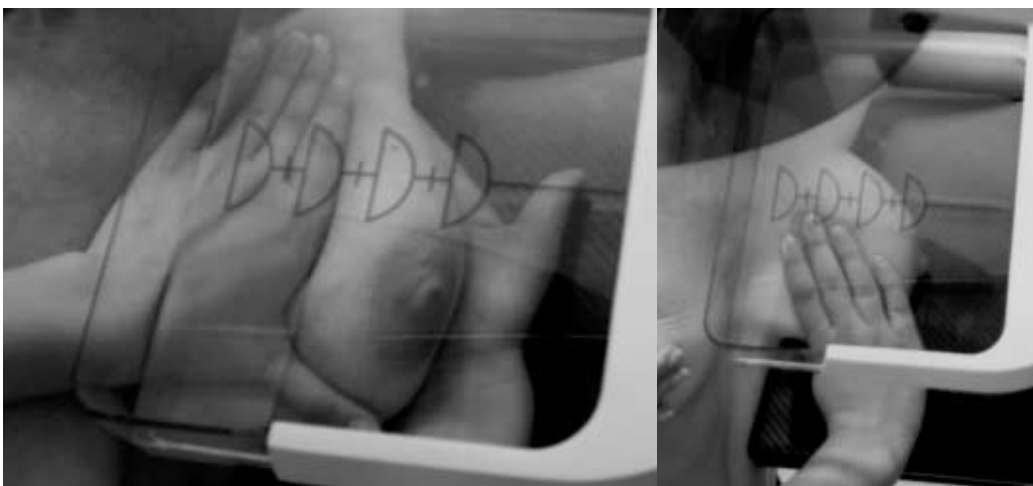Sliki 6a, 6b. Višina nosilca je v višini ramenskega pregiba.

zadnjim aksilarnim pregibom (sliki 6a in 6b). Pristop radiološkega inženirja je lahko ali od spredaj, ali najprej od zadaj in v nadaljevanju od spredaj. Kar pomeni, da pri pristopu od spredaj nastavi preiskovankino roko na nosilec kasete, tako da prime z eno roko od spredaj za preiskovankino roko in jo položi na nosilec kasete, z drugo roko pa dojko odmakne od prsne stene, da se lahko preiskovanka naslani čim bolj ob nosilec kasete. Če pristopi od zadaj, z obema rokama položi roko na nosilec kasete ter odmakne dojko od prsne stene.

Pri nastavitvi roke se preiskovanka rahlo nagne v smer slikane dojke, s prsnim košem naprej k nosilcu kasete ter v boku rahlo na-

zaj. Tako so mišice ob dojki čim bolj sproščene. Zato je pomembno, da prilagajamo kot glede na potek prsne mišice. Vedeti moramo, da je stisljivost dojke najboljša po poteku mišic in da to rezultira k manjši bolečini, večji kakovosti in manjši dozi sevanja. Roka mora ležati na nosilcu kasete rahlo pokrčena, torej v fiziološkem položaju, kjer so mišice najbolj sproščene (slika 6b).

V obeh primerih nadaljujemo tako, da dojko primemo z obema rokama od spredaj. Z eno roko sežemo zraven nosilca kasete do prsne stene in z drugo roko primemo medialni del dojke tik ob prsni steni ter jo povlečemo navzven, naprej in navzgor (sliki 7a, 7b). Po-



Sliki 7a, 7b. Dojko povlečemo naprej in navzven (desna slika). Dojko povlečemo navzgor (leva slika).



Slika 8. Pravilno pozicionirana dojka v MLO projekciji.

tem držimo z eno roko dojko, z drugo pa pritiskamo od zadaj preiskovanko čim bolj k nosilcu kasete. Rob kompresijske plošče se mora dotikati prsnice in spodnji notranji vogal kompresijske plošče mora ležati direktno pod sredino ključnice. Centralni žarek poteka skozi medialni spodnji kvadrant do lateralnega spodnjega kvadranta nekaj nad mamilo in pada pravokotno na film. Mamila mora biti usmerjena na sprednjo stran.

Preden začnemo komprimirati, si preiskovanka po potrebi rahlo odmakne nasprotno dojko. Začnemo s kompresijo in še preden zaključimo s stiskanjem, poravnamo morebitne gube. Tako dobimo pravilno pozicionirano dojko v MLO projekciji (slika 8).

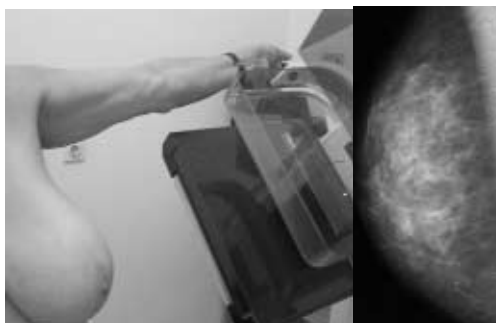
2.3. Kriteriji kakovosti MLO posnetka

- dojka mora biti prikazana v celoti. Leva in desna dojka sta praviloma vidni simetrično;
- pektoralno mišico vidimo kot svetlo senco v obliki pravokotnega trikotnika, katerega daljši vrh je obrnjen navzdol, hipotenuza pa konkavno navzven in sega do višine mamile ali pod njo. Kot pektoralne mišice mora znašati več kot 20° ;⁵
- retroglandularno maščobno tkivo moramo videti ob prsni mišici. Žlezno tkivo mora potekati pravokotno na prsno steno in ne sme viseti. Vidno je v obeh dojkah simetrično. V predelu aksile pred pektoralno mišico je vidno tudi akcesorno žlezno tkivo;
- inframamarna guba mora biti vidna. Koža inframamarne gube mora biti iztegnjena in se ne sme prekrivati;
- mamila je prikazana stransko v profilu in je v centru filma ali malo nižje;
- ne smejo se videti kožne gube, razen kadar bi izbirali med izgubo dela tkiva dojke in gubo. V takšnem primeru še vedno lahko naredimo dodatni posnetek.

S pravilnim rentgenskim anatomskim po-



Sliki 9a, 9b. Nosilec kasete je previsoko (levo) in prenizko (desno).

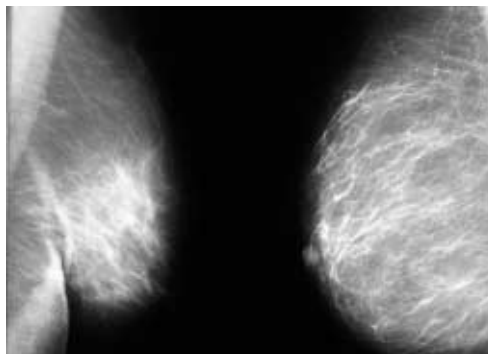


Sliki 10a, 10b. Iztegnjena roka z napetimi mišicami.

snetkom dojke v MLO projekciji lahko ob kriterijih kakovosti prikazemo še bezgavke, ki leže v pektoralni mišici ali ob njej proti aksili. Normalne bezgavke lahko merijo do 1,5 cm ali celo več. V zgornjih kvadrantih lahko vidimo kot valovite obrise cooperjeve ligamente, ki pripenjajo dojko na kožo in prsni koš. Koža pri normalni osvetlitvi ne sme biti vidna, mora pa biti vidna pri dodatni osvetlitvi. Vidni so tudi večji mlečni vodi in žile.

2.4. Pogoste napake pozicioniranja pri MLO projekciji:

- nosilec kasete je previsoko, kjer manjka del spodnjega kvadranta, torej ni vidnega kota inframamarne gube in manjka del tkiva spodnjega kvadranta (slika 9a) ali pa je nosi-



Sliki 11a, 11b. Slabo privzdignjena dojka (levo) ter slabo povlečena dojka navzven in navzgor (desno)

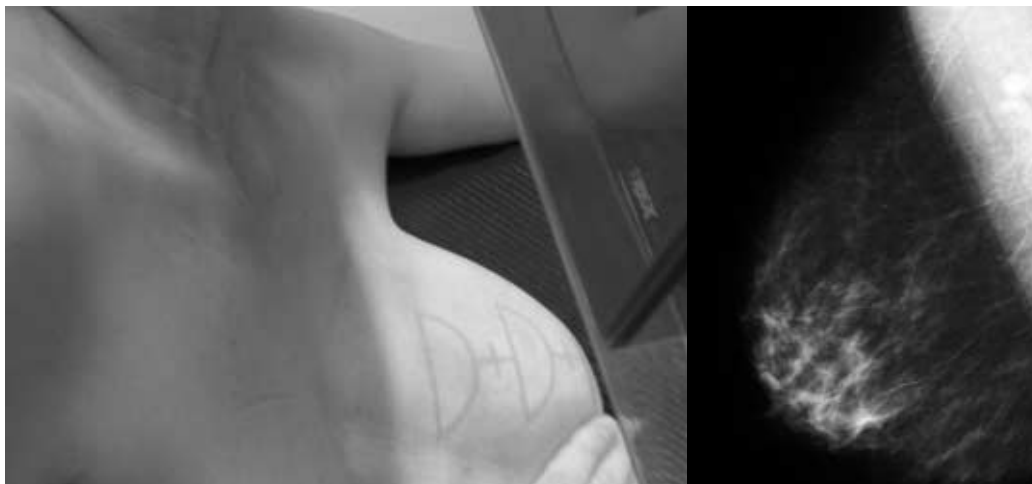- lec prenizko, kjer manjka del zgornjega kvadranta (slika 9b);

- roka leži iztegnjena na nosilcu kasete, zato pektoralna mišica ni sproščena in ima ravni ali konveksni potek (sliki 10a, 10b);

- slabo privzdignjena dojka, trabekule potekajo poševno namesto vodoravno (»kamelji nos«) (slika 11a);

- slabo povlečena dojka navzven in navzgor, zato se mamila projecira v tkivo dojke (slika 11b);

- preiskovanka stoji preveč nazaj, s prsnim košem pa je premalo nagnjena naprej, zato ni prikazan kot inframamarne gube (sliki 12a, 12b);



Sliki 12a, 12b. Preiskovanka stoji preveč nazaj, zato ni prikazanega kota inframamarne gube.

Kontrola kakovosti mamogramov

Praden radiološki inženir odda mamografsko sliko radiologu v odčitanje je nujno, da kontrolira njeno kakovost. Določila za kontrolo kakovosti pri mamografiji v Sloveniji nam podaja pravilnik o pogojih, ki jih morajo izpolnjevati primarni centri za dojke.¹

Sicer pa so ta določila prirejena iz evropskega vodnika za zagotavljanje kvalitete v mamografskem presejanju (*EC European Guidelines for quality assurance in mammography screening*).³ Vendar je pomembno za radiološkega inženirja in tudi radiologa, da prepozna iz mamografske slike posamezne nepravilnosti in jih ovrednoti. V tabelah 1 in 2 je predstavljen zgoraj omenje-

Tabela 1. Pravilnik o pogojih, ki jih morajo izpolnjevati primarni centri za dojke: MLO projekcija.

	Odlični	Dobri	Primerni	Neprimerni
1. dojka v celoti:	+	+	ni v celoti, ker:	ni v celoti
- pektoralka do višine mamile	+	+	ni do višine mamile	ni vidna
- pektoralka pod kotom 20° in več	+	+	kot manjši od 20°	ni vidna
- razpeta inframamarna guba	+	+	slabo prikazana	ni vidna
- mamila v profilu	+	+	ni povsem	ni
2. pravilna identifikacija	+	+	+	nepravilna
3. pravilna počrtnitev	+	+	+	preveč-premalo
4. kompresija; znaki:				
ostre konture, razprt parenhim	+	+	+	nezadostna
5. neostrine zaradi gibanja	+	+	+	ni ostra slika
6-7. pravilni pogoji razvijanja	+	majhne nepravilnosti	majhne nepravilnosti	večji artefakti nad parenhimom večje napake
8. kožne gube	ni	majhne, parenhim ni prekrit	so, vendar ne prekrivajo tkiva	kožna guba nad parenhimom
9. simetrija slik	+	manjša	asimetrija	/

Tabela 2. Pravilnik o pogojih, ki jih morajo izpolnjevati primarni centri za dojke: CC projekcija.

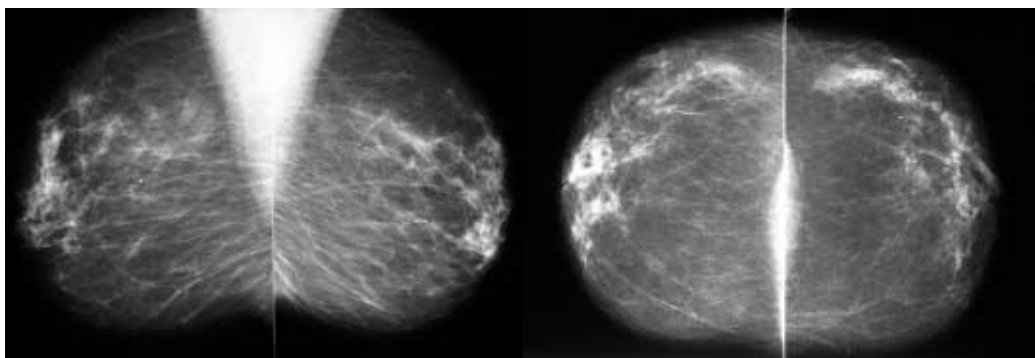
	Odlični	Dobri	Primerni	Neprimerni
1. dojka v celoti	+	+	ni v celoti	ni
- pektor. Mišica	+	ni vidna*	ni vidna in**	***
- mamila v profilu	+	+	ni povsem v profilu	ni v profilu
- viden lateralni parenhim	+	delno	manjši del manjka	večji del manjka
- viden medialni parenhim	+	+	manjši del manjka	večji del manjka
2. pravilna identifikacija	+	+	+	nepravilna
3. primerna počrtnitev	+	+	+	preveč-premalo počrtnjen
4. kompresija; znaki: ostre konture, razprto žlezno tkivo	+	+	+	nezadovoljiva
5. neostrine zaradi premikanja	+	+	+	ni ostra slika
6-7. pravilni pogoji razvijanja	+	manjše nepravilnosti	manjše nepravilnosti	večje napake, artefakti nad parenhimom
8. kožne gube	ni	majhne	izrazite, vendar ne čez parenhim	kožna guba nad parenhimom
9. simetrija slik	+	manjša asimetrija	/	/

* Razdalja od mamile pravokotno na pektoralno mišico na CC posnetku ne sme biti krajša od razdalje med mamilo pravokotno na pektoralno mišico na MLO posnetku.

** Če je razdalja od mamile pravokotno na pektoralno mišico na CC posnetku za manj kot 1,5 cm krajša od razdalje med mamilo pravokotno na pektoralno mišico na MLO posnetku.

*** Ista razdalja krajša za več kot 1,5 cm.

O neprimernih posnetkih je potrebno voditi evidenco; ne sme jih biti več kot 3%. Radiološki inženir mora zavržene posnetke shranjevati.



Slike 13a, 13b, 13c, 13d. Odlični mamogrami, kjer so dojke v celoti prikazane.

ni pravilnik in nam daje iztočnice za vrednotenje kvalitete mamografskih slik. Kontrola kakovosti mamograma je le del programa zagotavljanja kakovosti, ki obsega nadzor kakovosti opreme in pravilnega pozicioniranja.

Vrednotenje kakovosti mamograma

Pomembno je, da na mamografski sliki vidimo celo dojko oz. čim več tkiva dojke. Vse ostalo je podrejeno temu temeljnemu pravilu. Vrednotenje poteka po naslednjih kriterijih: odlični, dobri, primerni in neprimerni mamogrami.⁶⁻¹²

1. Pregled kriterijev

1.1. Odlične slike (»O«)

Vse slike, ki izpolnjujejo našete kriterije (od

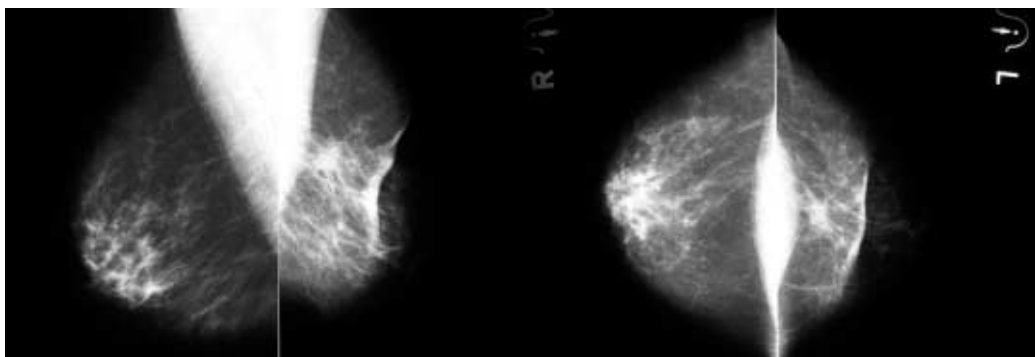
1.1.1. do 1.1.9.) so kategorizirane kot odlične slike (primeri na slikah 13a-14d):

- 1.1.1. v celoti prikazano tkivo dojke
- 1.1.2. pravilno označena dojka
- 1.1.3. pravilna ekspozicija
- 1.1.4. pravilna kompresija
- 1.1.5. odsotnost neostrine zaradi premikanja
- 1.1.6. pravilno razvijanje
- 1.1.7. odsotnost artefaktov zaradi razvijanja in procesa dela
- 1.1.8. brez kožnih gub
- 1.1.9. simetrične slike.

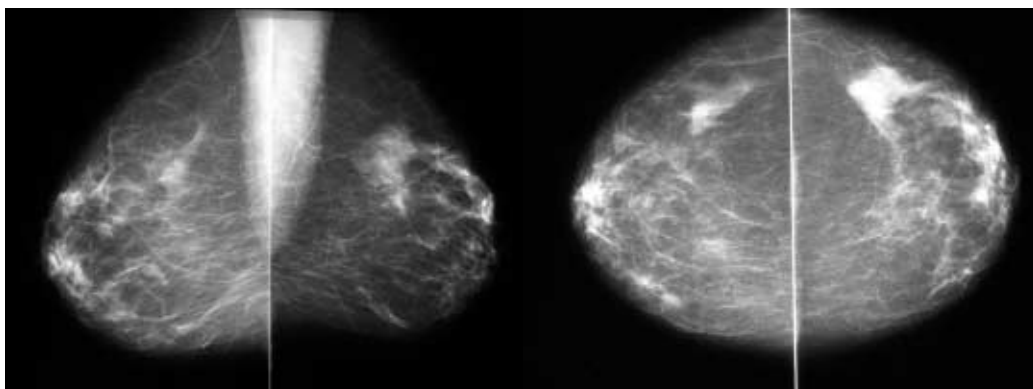
1.2. Dobre slike (»D«)

Vse slike, ki izpolnjujejo zgoraj našete kriterije (od 1.1.1. do 1.1.9.) in spodaj navedene (od 1.2.1. do 1.2.3.) označimo kot dobre slike (primeri na slikah 15a-15d):

- 1.2.1. prisotnost manjših artefaktov zaradi razvijanja in procesa dela



Slike 14a, 14b, 14c, 14d. Odlični mamogrami po operaciji leve dojke.



Slike 15a, 15b, 15c, 15d. Dobri mamogrami z manjšo asimetrijo in krajšo razdaljo od mamile pravokotno na pektoralno mišico na CC posnetku od razdalje na MLO posnetku.

1.2.2. kožna guba - v manjši meri in ne prekri-
va tkiva dojke

1.2.3. asimetrične slike – v manjši meri.

1.3. Primerne slike (»P«)

Vse slike, ki izpolnjujejo kriterije od 1.2.1. do 1.2.3. poleg tega pa še spodaj navedene (od 1.3.1 do 1.3.10) imenujemo primerne slike (primeri na slikah 16a-16d):

1.3.1. le manjši del lateralnega ali medialnega tkiva pri CC projekciji manjka

1.3.2. pektoralna mišica na CC posnetku ni prikazana in je razdalja od mamile pravokotno na pektoralno mišico na CC posnetku za **manj** kot 1,5 cm krajša od

razdalje med mamilo pravokotno na pektoralno mišico na MLO posnetku

1.3.3. pektoralna mišica pri MLO posnetku ni do višine bradavice

1.3.4. pektoralna mišica pri MLO posnetku ni pod pravilnim kotom

1.3.5. bradavica ni povsem v profilu

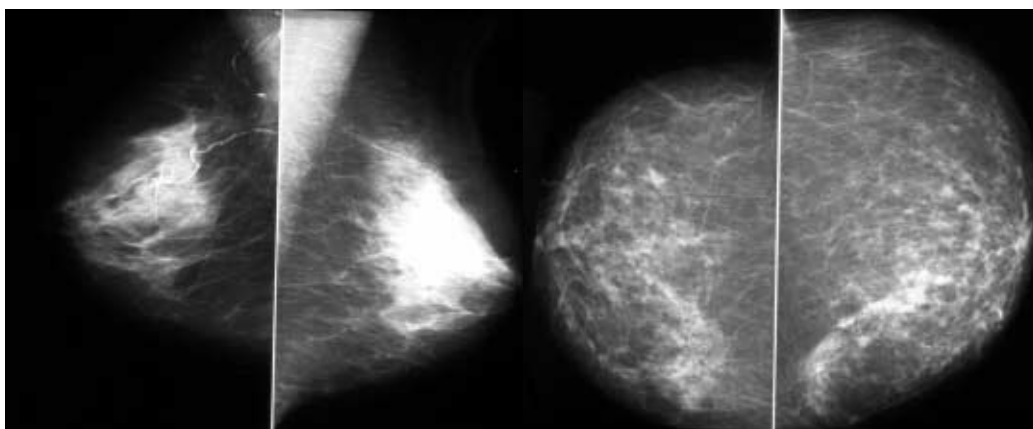
1.3.6. infra-mamarna guba ni jasno vidna

1.3.7. asimetrija dojke

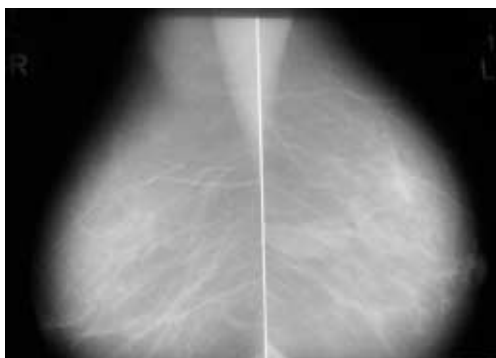
1.3.8. odsotnost neostrine zaradi premikanja

1.3.9. manjše napake zaradi razvijanja in procesa dela

1.4.10. večje kožne gube, ki ne prekrivajo tkiva dojke.



Slike 16a, 16b, 16c, 16d. Primerni mamogrami, kjer pektoralne mišice ni do višine mamile, inframamarna guba je slabo vidna, prisotna je asimetrija, manjši del lateralnega in medialnega tkiva manjka.



Sliki 17a, 17b. Neprimerna mamograma, ki sta podeksponirana in kjer manjka večji del spodnjih kvadrantov.

1.4. Neprimerne slike (»N«)

Neprimerne so slike, če so izpolnjeni spodnji kriteriji (slike 17a-22c):

1.4.1. del dojke ni prikazan

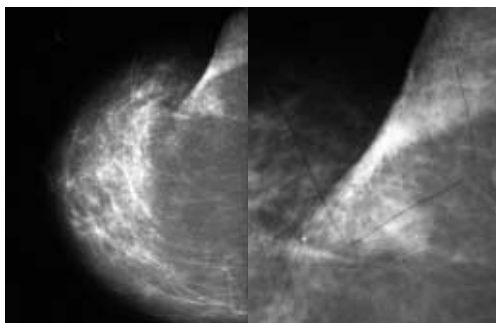
- pri CC posnetku manjka večji del lateralnega ali medialnega dela dojke

- pektoralna mišica ni prikazana in je razdalja od mamile pravokotno na pektoralno mišico na CC posnetku za več kot 1,5 cm krajša od razdalje med mamilo pravokotno na pektoralno mišico na MLO posnetku

- pri MLO posnetku – pektoralna mišica ni prikazana in je pod kotom manjšim od 20° in ni prikazana inframamarna guba

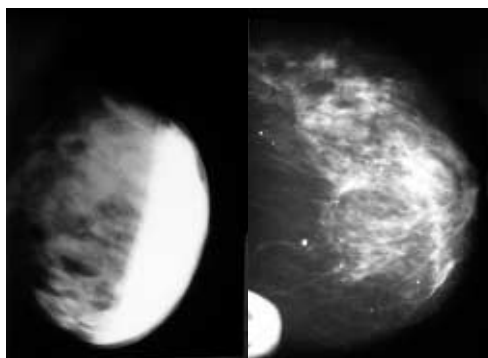
1.4.2. večje kožne gube, ki prekrivajo parenhim

1.4.3. nepravilna kompresija (nezadovoljivo razprto žlezno tkivo ter neostre konture)



Sliki 18a, 18b. Neprimerna mamograma, kjer večja guba prekriva tkivo dojke z mikrokalcinacijami.

Radiol Oncol 2004; 38(Suppl 1): S35-S49.



Sliki 19a, 19b. Neprimerna mamograma, kjer roka oz. nos prekrivata tkivo dojke.

1.4.4. nepravilna ekspozicija (preveč ali premalo počrnjen film)

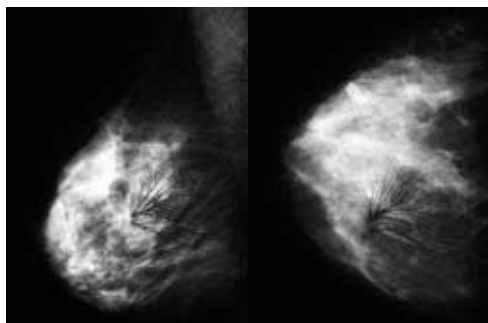
1.4.5. nepravilna obdelava (večji artefakti oz. napake čez parenhim)

1.4.6. prekrivajoči artefakti (tudi kožna guba, ki prekriva tkivo dojke)

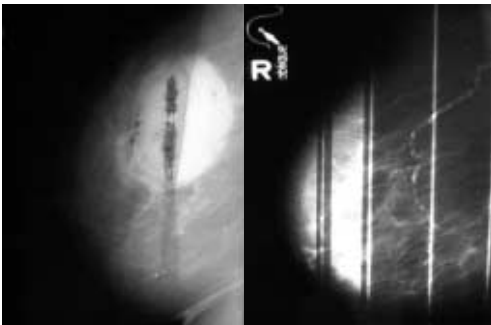
1.4.7. nepravilno označena dojka.

2. Pomen vrednotenja

Pomembno pri vrednotenju je, da vsak inženir vrednoti svoje mamograme. Pomembno pa je tudi, da vsaka diagnostična enota izbere ustrezno strokovno usposobljenega radiološkega inženirja, ki vrednoti po zgoraj nevedenih kriterijih (po ODPN oz. v angleščini po PGMI sistemu) vsak mamogram posebej in ga točkuje kot drugi pregledovalec.



Sliki 20a, 20b. Neprimerna mamograma, kjer večje razelektitve prekrivajo tkivo dojke.



Sliki 21a, 21b. Neprimerna mamograma kot posledica neprimerne razvijanja.

Cilji radiološke kvalitete:²

- 2.1. Več kot 97% vseh mamografij mora biti primernih, dobrih ali odličnih.
- 2.2. 75% mamografij mora biti dobrih ali odličnih.
- 2.3. Manj kot 3% mamografij smemo ponavljati zaradi neprimernosti.

3. Primer kontrole kakovosti v Luksemburgu

V Luksemburgu so v letu 1998 naredili študijo, kjer so zajeli 10 mamografskih diagnostik po vsej državi.¹² Od drugega pregledovalca je bilo po klasifikaciji PGMI (ODNP) 11800 pregledanih in točkovanih mamogramov. Grafi nam prikazujejo rezultate (slike 23a-23d).

Iz strahu, da metoda ne bi dobila preveč nasprotnikov zaradi nerazumevanja procesa,

je bila metoda uvedena postopoma (v tej študiji ni bilo ocenjeno ali je število in objektivna ocena kvalitete dela v zdravstvenem sistemu v Luksemburgu prinesla napredek).

Način dela radiološkega inženirja poteka v dveh delih:

3.1. Pregled lastnega dela

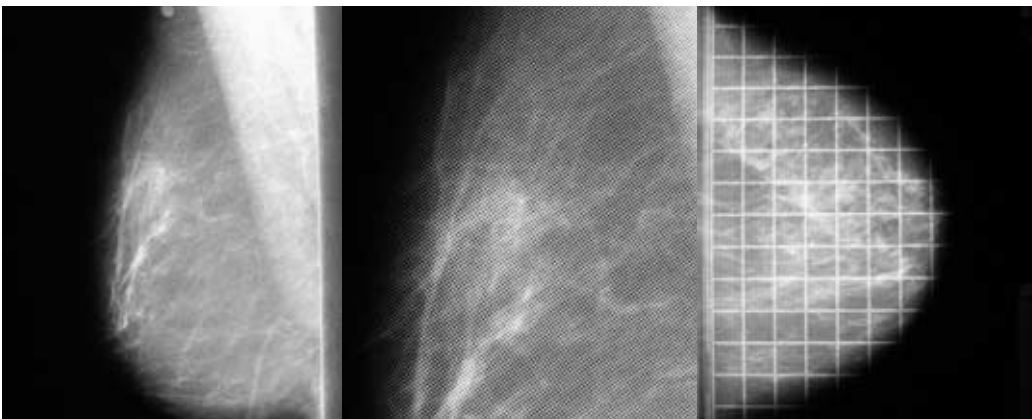
Pregled in razumevanje lastnih pomanjkljivosti ni lahka naloga. Primerjava lastne kvalitete dela z drugimi radiološkimi inženirji lahko med kolegi privede do profesionalne zavisti, v primeru nezadostnega slikanja lahko privede do strahu, do izločitve s položaja ali celo strahu pred izgubo službe.

Psihološki stres je seveda zelo pomemben, potrebno je doseči tekmovalni duh, vendar tako da ne pride do negativnega učinka. Zato je potrebno pošiljati anonimne podatke; vsak radiološki inženir mora imeti vpogled v svoje delo.

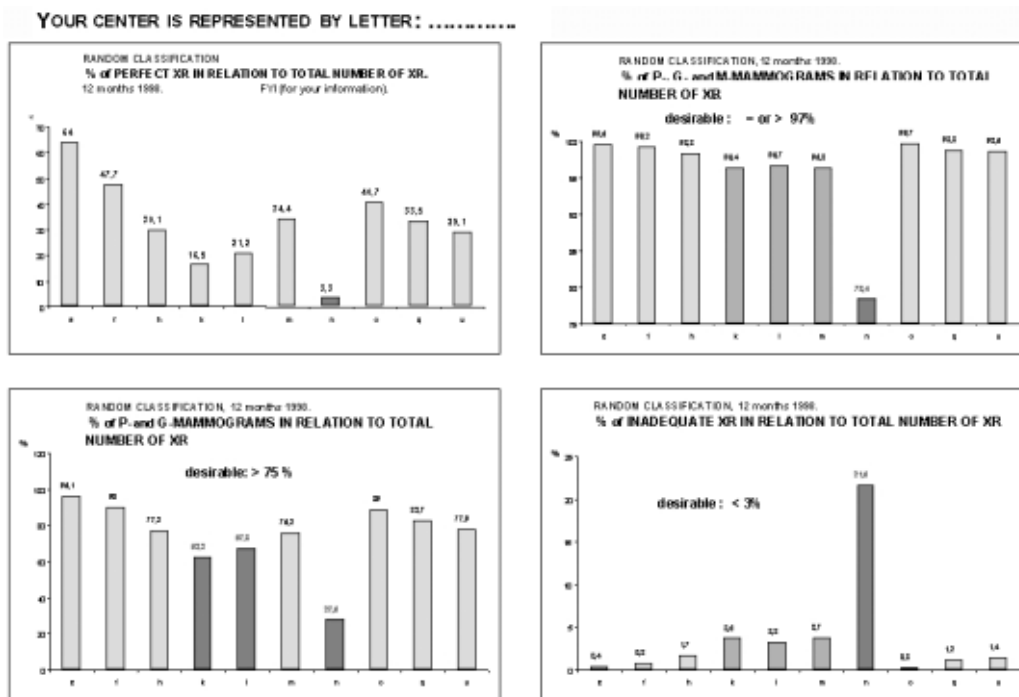
3.2. Pregled drugega pregledovalca

Ocenjujemo, da gre za izjemno pomembno delo, saj gre za znatno izboljšanje kvalitete mamografij.

Ta program zagotavljanja kakovosti po PGMI (ODPN) klasifikaciji v Luksemburgu poteka že štiri leta. V tem času so se pokazali dobri rezultati, kakor tudi odgovornost posameznika do programa. S to metodo konstantno dvigujejo kvaliteto dela.



Slike 22a, 22b, 22c. Neprimerni mamogrami zaradi mirojoče rešetke oz. zaradi nepravilno obrnjene kasete.



Slike 23a, 23b, 23c, 23d. Kontrolni pregledovalci v Luksemburgu so pregledali in točkovali 11800 mamogramov.

Zaključki

Pravilna izvedba mamografije omogoča dober mamogram, kar je tudi naš cilj.

Pri tem je pomembno, da:

- inženir svoje spretnosti, izkušnje in čas pravilno razporedi, da doseže visoko kvaliteto mamogramov in da doseže osebno in preiskovankino zadovoljstvo;

- inženir si mora vzeti čas za zagotavljanje kvalitete, da zadovolji standarde kvalitete in izvajati popolno dnevno kontrolo kvalitete;

- inženir naj v skupinskih diskusijah oceni svoje dosežke in sodeluje v razpravah o kakovosti slik na oddelku;

- inženir se naj vedno izpopolnjuje, da bo poskušal dvigniti kvaliteto slik in izboljševati odnos do preiskovank.

Želeli si moramo, da:

- inženir odgovorno opravlja naloge, ki so mu dodeljene in je seznanjen s preiskavami;
- inženir mora razumeti koncept multidi-

sciplinarnega tima in polno sodelovati v njem kot enakovreden del skupine za diagnostiko dojke;

- inženir mora imeti vse informacije in znanje o vsem, kar bi preiskovanko zanimalo pri slikanju dojke, npr. slikanje dojke s silikonskimi vsadki, vpliv hormonskih nadomestil na dojko in vpliv na bolečino dojke.

Literatura

1. Pravilnik o pogojih, ki jih morajo izpolnjevati primarni centri za dojke. *Uradni list Republike Slovenije*, št. 110/2004.
2. Rijken H, Caseldine J. *Radiographical guidelines*. European Community; 2001.
3. Rijken H, Caseldine J. *European quality assurance guidelines for radiographers in mammography screening*. European Community, 2001.
4. Rijken H. *Positionierungstechnik in der Mammographie*; Stuttgart: Thieme Verlag; 2000.

5. Lee L, Stickland V, Wilson R, Roebuck E. *Fundamentals of mammography*. London: W. B. Saunders Company Ltd; 1995.
6. Zdešar U. Zagotavljanje in preverjanje kakovosti v mamografiji. *Radiol Oncol* 1998; **32(Suppl 7)**: 20-6.
7. Zdešar U, Korat S, Krajnc Z. Vsakodnevna kontrola kakovosti mamografij. *Radiol Oncol* 2001; **35(Suppl 1)**: 30-6.
8. Miklavčič L. Zagotavljanje kakovosti pri razvijanju mamogramov. *Radiol Oncol* 2001; **35 (Suppl 1)**: 19-25.
9. Rener M, Hertl K. Klinična presoja kakovostnih mamogramov. *Radiol Oncol* 1999; **33(Suppl 2)**: 13-23.
10. Rener M, Hertl K, Guna F. Klinična presoja kakovostnih mamogramov. *Radiol Oncol* 2001; **35 (Suppl 1)**: 7-18.
11. Van Woodenberg S, Thijssen M, Young K. European protocol for the quality control of the physical and technical aspects of mammography screening. European Communiti, 2001.
12. Wagnon MCh. Quality Assurance? Not just an issue of the quality of technical equipment. »Programme Mammographie« *Luxemburg EUREF News*. 8th Issue, October, 1999.