

Rentgenska in ultrazvočna anatomija dojke

Maja Marolt Mušič, Kristjana Hertl, Maksimiljan Kadivec, Maja Podkrajšek, Simona Jereb

Oddelek za radiologijo, Onkološki inštitut, Ljubljana, Slovenija

Izhodišča. Mlečna žleza je parna žleza, ki ima modificirane značilnosti žleze znojnice in se razvije v podkožnem tkivu zgornje sprednje strani prsnega koša. Skupaj s kožo jo imenujemo dojka.

Zaključki. V mamografskem izvidu ni pomembno, da natančno opredelimo, kakšne strukturne spremembe so v dojki prisotne, saj te predstavljajo histološko opredelitev. Pomembno je, da v izvidu opišemo, kako gosta je struktura dojke in s tem klinika opozorimo s kakšno verjetnostjo smo izključili patološke spremembe v smislu malignega obolenja.

Pri UZ preiskavi je pomemben standarden položaj preiskovanke, kar omogoča ponovljivost preiskave. Pregledovati moramo vse dele dojke, paziti moramo, da ne izpustimo določenega predela. Pomembno je, da v izvidu označimo lego lezije: kvadrant, ura in oddaljenost od mamile.

Ključne besede: anatomija dojke, mamografija, ultrazvok

Embrionalni razvoj

V četrtem embrionalnem tednu na zarodku nastane zadebelitev ektoderma, ki poteka od pazduhe do ingvinalnega področja. Z rastjo se vriva v mezoderm, ki leži pod njo.

V šestem tednu se imenuje ektodermalna mlečna črta.

Po osmem embrionalnem tednu ostane le še del, ki leži v višini četrtega interkostalnega prostora.

Do konca nosečnosti se v tem delu razraščajo endotelne celice, ki brstijo kot kanalčki v podkožje. Pod vplivom estrogena in progesterona ustvarijo zasnovo za mlečno žlezo.

Avtorjev naslov: Maja Marolt Mušič, dr.med., Onkološki inštitut Ljubljana, Zaloška 2, 1000 Ljubljana, Slovenija; telefon: +386 1 5879 508; faks: +586 1 4879 400; e-pošta: khertl@onko-i.si

Ob koncu nosečnosti zaradi močnega delovanja materinih placentalnih hormonov in fetalnega prolaktina žleza izboči nad njo ležečo kožo in lahko nekaj časa izloča kolostrumu podobno tekočino. Po dveh do treh tednih to izločanje preneha, žleza preide v obdobje mirovanja, ki traja do pubertete.

V puberteti začne pri deklicah pod vplivom estrogena, prolaktina in ravnega hormona žlezno tkivo proliferirati. Izvodila rastejo v globino, na njihovih koncih nastajajo alveolarne zasnove, iz katerih se razvije žlezno tkivo.

Anatomske značilnosti dojke

Dojka odrasle ženske tehta običajno med 150 in 200 g.

Leži na sprednji prsni steni, sega od drugega oz. tretjega rebra do šestega oz. sedmega

rebrnega hrustanca, medialno sega do sternalnega roba, lateralno pa do srednje aksilarne linije.

Delimo jo na naslednje predele:

- prsna bradavica,
- centralni del ali areola, ki je močnejše pigmentiran
- preostali del delimo na štiri kvadrante in
- aksilarni podaljšek, ki je del dojke in sega proti pazdušni jami.

Dojka leži na veliki pektoralni mišici, delno na sprednji nazobčani mišici (*m. serratus ant.*) in na sprednji poševni trebušni mišici (*m. obliquus ext. abdominis*). Kot anatomska meja za delitev nivojev drenažnih bezgavk je pomembna tudi mala pektoralna mišica, ki leži pod veliko pektoralno mišico.

Žlezno tkivo je pokrito s fascijo, zadnja stran je rahlo konkavna, da se prilaga pod njo ležečim mišicam.

Prostor med žleznim tkivom in prsno mišico sestavlja poleg pektoralne fascije tudi rahlo vezivo – to je retromamarni prostor, kar daje žlezi dobro gibljivost.

S pektoralne fascije potekajo proti vezivnemu tkivu dojke vezivni mostički – Cooperjevi ligamenti, ki žlezo pritrjujejo na steno pektoralne mišice, navzpred segajo do podkožja in tvorijo interlobarna septa.

Aksilarni podaljšek sega stransko preko pektoralne mišice do pazduhe, kjer predira globoko pektoralno fascijo.

V bradavico (mamilo) se odpira 15 – 20 izvodil (*d. lactiferi*).¹

Zgradba žleze

Mlečna žleza je sestavljena iz epitelijskega dela, ki predstavlja žlezno tkivo (parenhim) in vezivni del (*stroma*), ki daje dojki oporo in čvrstost.

Vezivo je kot celota razdeljeno v fino mrežje, ki ga poznamo kot interlobarne, intralobularne in interlobularne pretine (*septa*). Vezivo se nadaljuje v globino proti pektoralni fa-

sciji kot vezivni podporni mostički – *Cooperjevi ligamenti*.

Poleg žleznega tkiva vsebujejo prostori med pretini še različno količino maščobe, ki je ni pod področjem areole in bradavice.

Vezivno in maščobno tkivo predstavlja večino prostornine nedoječe dojke. V času nosečnosti lobuli hipertrofirajo in proliferirajo tako, da je dojka v času dojenja sestavljena iz večjega dela žleznega tkiva.

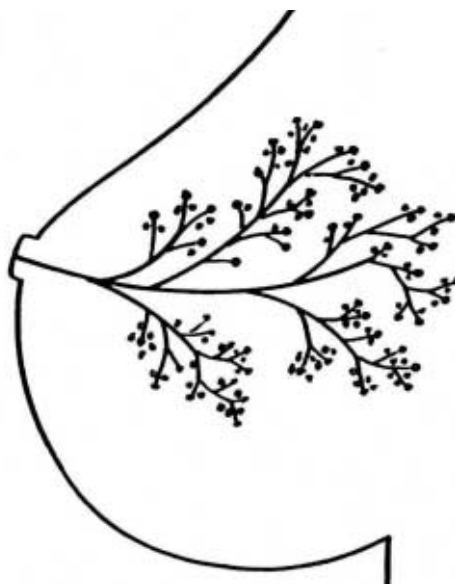Osnovna enota dojke je TDLU (*terminal duct lobular unit*), ki v času laktacije proizvaja mleko. Sestavljen je iz režnjiča (*lobula*) in izvodila. Meri 1-2 mm in s starostjo atrofira.

Režnjiči se združujejo v režnje (*lobuse*), ki so grozdasto oblikovani. Iz njih vodijo izvodila (*ductuli lactiferi*), ki se pred vstopom v bradavico razširijo v laktiferne sinuse. Sinus ima premer 1-2 mm, v času dojenja se razširi na 5-8 mm.

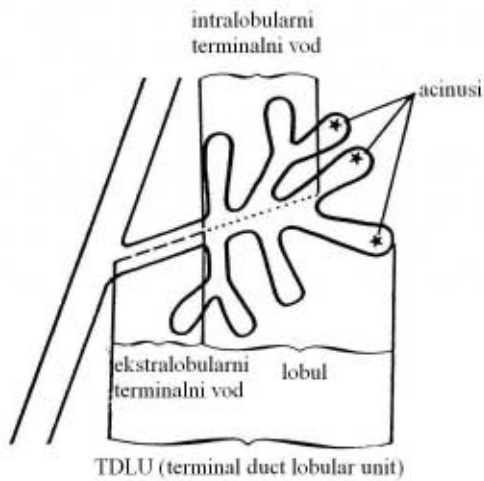
Dojko sestavlja iz 15-20 različno velikih režnjev (slika 1).

Vode (*duktuse*) histološko obdajata dve vrsti celic: epitelijske in mioepitelijske celice.

Epitelijske celice se razlikujejo glede na vrsto voda: ekstalobularni del je prekrit z kolumnarnimi celicami, intralobularni del voda pa



Slika 1. Shema lobusa dojke.



Slika 2. Shema TDLU (po Wellingsu).

z kuboidnimi celicami. Ekstralobularni del voda obdaja še elastično vezivo.

Pri nastanku benignih sprememb v dojki sodelujeta obe vrsti celic (epitelijske in mioepitelijske), medtem ko je odsotnost ene vrste celic suspektna za karcinom.

Pomembno je poznavanje anatomske povezave med TDLU (slika 2) in vodi, saj se patološki procesi, ki izhajajo iz TDLU širijo proti duktalnemu sistemu in obratno - spremembe iz ekstralobularnih vodov se širijo proti TDLU.

Patološke spremembe dojk nastajajo v določenih anatomskih predelih.

Iz večjih vodov in njihovih vej izhajajo:

- ektazija,
- papilom,
- papilarni karcinom.

Iz TDLU izhajajo:

- večina fibrocističnih sprememb: ciste, apokrina metaplazija, različne oblike adenoz,
- duktalni karcinom *in situ*,
- lobularni karcinom *in situ*,
- infiltrativni duktalni karcinom,
- fibroadenom.

Cista izhaja iz lobula. Nastane iz acinusov in intralobularnih vodov, kadar je izločanje sekreta večje od resorpcije. Pritisk se zaradi po-

večanega volumna tekočine zviša, vod se razširi, sprememba zajame lahko tudi sosednje lobule. V cisti ni vnetnih komponent, razen v primeru rupture, vnetja ali brazgotinjenja. Pogosto so v njih vidne kalcinacije, ki imajo značilen izgled (*tea cup*) in so precipitirani kristali kalcijevega fosfata.

Ektazija nastane kot posledica dolgotrajnega vnetja duktalne stene. Pravi vzrok vnetja ni znan, lahko gre za mastitis ob vodih, pri katerem prihaja do nabiranja plazmatk in limfatičnih celic. Zaradi vnetja pride do izgube elastičnosti, vod se razširi. S časom postane stena fibrozna. Vidne so linearne kalcinacije, ki lahko zapirajo lumen. Manj pogoste so kalcinacije v duktalni steni.

Cista in ektazija nimata nobene povezave z karcinomom dojke.

Adenoza pomeni nastajanje novih TDLU ob stimulaciji proliferacije. Ohranjena je normalna arhitektura, mali vodi se povečajo po številu in velikosti. Ker pride v duktalnih prostorih do obarjanja kalcija, nastajajo številne male okrogle kalcinacije. Te spremembe lahko dajo klinično vtis tumorske mase. Najbolje jo spoznamo na mamografiji zaradi številnih, drobnih, okroglih kalcinacij.

Sklerozantna adenoza je podoben proces kot adenoza, med TDLU je pridružena je še sklerozacija, vodi zaradi vezivnega tkiva postanejo zoženi. Tudi tukaj vidimo drobne, okrogle kalcinacije.

Hiperplazija nastane v TDLU, kjer pride do proliferacije epitelnih in mioepitelnih celic znotraj lumnov TDLU.

Papilomi so benigne proliferacije, ki nastanejo v večjih vodih. Navadno so posamični, včasih so multipli. Klinično očitni postanejo zaradi izcedka.²

Prekrvavitev dojke

Dojka se preskrbuje iz več virov:

- *rr. mammarii mediales* so veje a. thoracicae int. (*a. mammariae int.*), ki izhaja iz a. subclaviae

ae. V žlezo prehajajo preko 2., 3. in 4. medrebrnega prostora, lateralno od sternuma;

- *rr. mammarii laterales* so veje a. thoracicae lat. (*a. mammariae lat*), ki izhaja iz *a. axillaris*;
- del prekrvavitve prehaja iz interkostalnih arterij

Med vejami obstajajo številne anastomoze. Žile potekajo od periferije proti centralnemu delu dojke, periferno so globlje ležeče. Okrog areole tvorijo anastomotski krog.³

Žilne strukture so dobro vidne z Dopplersko preiskavo, na nativni sliki in na mamogramu so vidne kot tubularne strukture. Ob menstruaciji, zlasti v nosečnosti in obdobju dojenja se razširijo.

Venska drenaža je pomembna, zlasti ker ob venah potekajo mezovalne vene. Vene se delijo v globoke in povrhnje. Povrhnje ležijo ob superficialni fasciji.

Globoke vene navadno ležijo ob arterijah, njihov potek je bolj variabilen. Stekajo se v mamarne, aksilarne vene, v v. subclavio, preko interkostalnih v v. azygos. Interkostalne vene anastomozirajo z vetebralnimi venami – ta pot je odgovorna za nastanek kostnih metastaz.

Globoke in povrhnje vene imajo številne anastomoze.

Mezgovnice

Povrhnje (*subdermalne*) in globoke (*intramammarne*) limfne poti anastomozirajo v subareolarnem področju.

Povrhnje mezgovnice drenirajo v smeri proti aksili in ležijo ob lateralnih torakalnih žilah, medtem ko globoke mezgovnice drenirajo tudi v medialne bezgavke ob *a. mammarii. int.*

Kirurško delimo limfne vode na tri nivoje:

- I. nivo leži lateralno od male pektoralne mišice;
- II. nivo: leži pod malo pektoralno mišico;
- III. nivo leži medialno od male pektoralne mišice.³

Radiol Oncol 2004; 38(Suppl 1): S51-S7.

Rentgenske in ultrazvočne (UZ) značilnosti normalne dojke

Dojka se spreminja glede na starost in glede na cikel menstruacije.

Dojka v obdobju pubertete

V predpubertetnem obdobju vsebuje tkivo dojke nekaj vodov, potekajočih v fibrozni stromi. Dve leti pred menstruacijo začne žlezno tkivo hitro proliferirati. Pod vplivom hormonov, zlasti estrogena in progesterona se vodi daljšajo in vejijo – nastajajo lobusi. Včasih je tak razvoj lahko asimetričen, tipni so trdi vozlički.

Z UZ preiskavo so vozlički vidni kot hipoehogena področja za bradavico. Ne smemo jih zamenjati za tumor, ker bi njihova kirurška odstranitev pomenila odstranitev žleznega tkiva in preprečila razvoj dojke.

Mlada dojka

Večino dojke sestavlja žlezno tkivo, maščobe je malo.

Mamografsko je dojka gosta in nepregledna, kar onemogoča razlikovanje patoloških sprememb.

Ultrazvočno daje tkivo slabše odboje. Pri nekaterih preiskovankah je tkivo heterogeno, včasih so vidna hipoehogena področja, ki nas lahko zmedejo. So posledica različno hitrega razvoja strukturnih elementov dojke.

Nosečnost in dojenje

V nosečnosti je prisotno izrazito povečanje v številu in velikosti TDLU, ob tem se zmanjša količina veziva in maščobe.

Mamografsko je taka dojka nepregledna, s številnimi nodularnimi ali zabrisanimi zgostitvami. Indikacija za mamografijo v tem obdo-

bju je le močan sum na karcinom in krvav izcedek. Mamografijo naredimo po dojenju, saj je takrat dojka manj gosta.

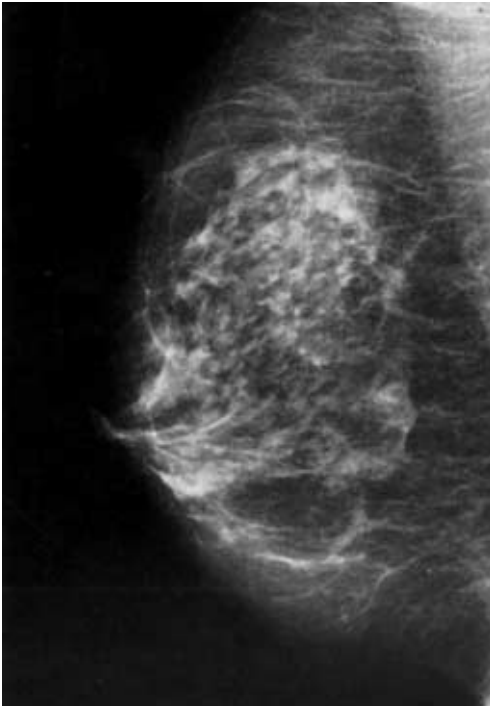
V obdobju laktacije tkivo postane UZ slabo odbojno, viden je vzorec mlečnega stekla.

Dojka v rodnem obdobju

Nekaj dni pred ovulacijo epitelijske celice proliferirajo in se razraščajo v nove režnjice (*lobule*). Povečan pretok krvi skozi tkivo povzroči difuzen intersticijski edem, kar je vzrok za predmenstrualno občutljivost dojke.

V primeru, da do nosečnosti ne pride, novonastale strukture atrofirajo v nekaj mesecih. V obdobju rodnosti prihaja do stalnega nastajanja in propadanja žleznega tkiva dojke. Tako lahko v danem trenutku vidimo žlezno tkivo dojke v različnih fazah.⁵

Na mamogramu ocenjujemo simetričnost dojke. Asimetrija je največkrat posledica asi-



Slika 3. Mamografski videz normalne dojke.

metrične razporeditve žleznega tkiva ali superpozicije normalnega tkiva, ki nastane pri pozicioniranju.

Asimetrija je lahko normalna anatomska različica, ločevati moramo med lokalnimi zgostitvami in splošno asimetrijo.

Fokalne zgostitve, ki so vidne samo na mamografskih slikah je potrebno obdelati z radiološkimi metodami (ciljana kompresija, slikanje v stranski projekciji, UZ).

Mamografski videz dojke je raznolik in individualen. Zato o tipičnem mamografskem videzu dojke ne moremo govoriti. Zgostitve, vidne na mamogramu predstavljajo žlezno in vezivno tkivo. Žleznega tkiva je več v zunanjih in zgornjih kvadrantih.

Gostota žleznega tkiva variira tudi v teku menstrualnega ciklusa: pred menstruacijo je dojka gostejša. Zato je za mamografijo primerno obdobje v prvi polovici menstrualnega ciklusa.⁶

Na mamogramu normalne dojke je vidna pektoralna mišica, nad njo ležeče tkivo dojke, žile mamila in koža. V področju pektoralne mišice so občasno vidne bezgavke, ki z radiolucentnim področjem kažejo na benigni izgled (slika 3).

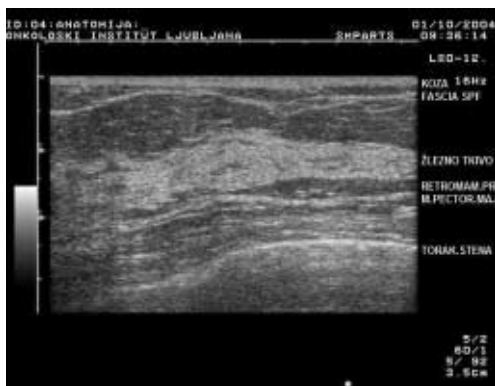
- *TDLU* so vidni kot enakomerno razporejene nodularne zgostitve, velikosti 1-2 mm;
- med žleznim tkivom so vidna ovalna, radiolucentna področja – predstavljajo polotocke maščobnega tkiva;
- *Cooperjevi ligamenti* so videti kot valovite, trakaste zgostitve, ki potekajo proti koži;
- *d. lactiferi* so vidni v distalnem delu dojke kot trakaste, proti mamili potekajoče zgostitve.

Z UZ preiskavo ločimo več plasti (slika 4):

Najbolj povrhja plast je koža, ki jo sestavlja epidermis in dermis, včasih je med njima vidna tanka hipoehogena črta. Koža je pri mlajših ženah debela do 3 mm.

Hiperehogena linija pod njo predstavlja superficialno fascijo.

Žlezno tkivo ima hiperehogen videz. Ve-



Slika 4. Ultrazvočni videz struktur normalne dojke.

zivnega tkiva dojke ultrazvočno ni moč ločiti od žleznega tkiva. Normalno žlezno tkivo ima UZ individualno različen videz. Med njim so vidni polotočki maščobnega tkiva.

Žlezno tkivo je bolj ehogeno od maščobe v subkutanem ali retromarnem področju.

Cooperjevi ligamenti so boljje vidni v involutivno spremenjeni dojki. So valovite linije, ki se raztezajo od žleznega tkiva proti koži. Kadar potekajo vzporedno s sondo, lahko povzročajo tanke akustične sence.

Pod žleznim tkivom leži maščobna plast – retromamarni prostor.³

V globini je vidna še mišična plast, ki je močno hiperehogena, ter popolni odboji reber.

Bradavica je vidna kot homogeno, z odboji revno področje, ob robovih vidni distalni akustični senci onemogočata pregled tkiva tik pod njo – zato je potrebno ta del pregledati še prečno.

Dojka v postmenopavzalnem obdobju

V menopavzi usiha nastajanje novih lobulov, proces atrofije je pospešen. Poleg znižanega števila lobulov atrofira tudi vezivno tkivo, ki ga nadomesti maščobno tkivo – involutivne spremembe.

V involutivno spremenjeni dojki se mamografska občutljivost dojke povečuje, v popol-

noma maščobno preforminani dojki dosega 100%.

Pri 1/3 žensk ne pride do involutivnih sprememb veziva, tako da dojka ohranja prvotno gostoto.

UZ preiskava take dojke je usmerjena v pregled določenih področij, ki so mamografsko slabo pregledna.

Dojka pri nadomestni hormonski terapiji

Zaradi hormonske nadomestne terapije pride do ponovne proliferacije žleznega tkiva, ki je lahko eno ali obojestransko, difuzno, neenakomerno ali fokalno. Že obstoječe ciste ali fibroadenomi se lahko povečajo oz. nastajajo na novo.

Mamografsko so lahko videti dojke ponovno gostejše, zgostitve so lahko fokalne ali difuzne.

Zaključki

V mamografskem izvidu ni pomembno, da natančno opredelimo, kakšne strukturne spremembe so v dojki prisotne, saj te predstavljajo histološko opredelitev.

Pomembno je, da v izvidu opišemo, kako gosta je struktura dojke in s tem klinika opozorimo, kakšna verjetnost je, da smo izključili patološke spremembe v smislu malignega obolenja.

Pri UZ preiskavi je pomemben standarden položaj preiskovanke, kar omogoča ponovljivost preiskave. Preiskovanka leži na hrbtu. Lahko je rahlo obrnjena na stran, roko ima dvignjeno nad glavo. Tak položaj splošči dojko in olajša preglednost spodnjih delov.

Položaj na boku omogoča boljšo preglednost lateralnih delov dojke, položaj na hrbtu pa preglednost medialnih delov.

Dojko lahko pregledujemo vzdolžno in prečno ali v smeri proti mamilu. Pomembno je, da držimo sondo tako, da se z mezincem

naše roke orientiramo na lego sonde na dojki. S takim pristopom lahko pregledujemo dojko, ne da bi oko odmaknili od ekrana.

Pregledovati moramo vse dele dojke, paziti moramo, da ne izpustimo določenega predela.

Pomembno je, da v izvidu označimo lego lezije : kvadrant, ura in oddaljenost od mamilje.

Literatura

1. Ravnik D. Anatomija dojke. *Radiol Oncol* 1998 ; **32(Suppl 7)**: 30-5.
2. Sewell WC. Patology of benign and malignant breast disorders. *Radiol Clin North Am* 1995; **33**: 1067-80.
3. Thono E, Cosgrove DO, Sloane JP. *Ultrasound diagnosis of breast diseases*. Churchill Livingstone; 1994.
4. Tabar L, Dean PB. Teachig atlas of mamoraphy. Stuttgart: Thieme; 2001.
5. Tabar L. Diagnosis and in-depth differential diagnosis of breast cancer. In: ESIDIR- Breast imaging procedures. Turku; 1996.
6. Hertl K, Kadivec M, Vargazon T. Rentgenska anatomija normalne dojke. *Radiol Oncol* 1998; **32(Suppl 7)**: 36-40.