

Melanom – kirurško zdravljenje

Marko Hočevar

Sektor onkološke kirurgije, Onkološki inštitut Ljubljana, Ljubljana, Slovenija

Izhodišča. Kirurgija je osnovni način diagnostike in zdravljenja melanoma. Ločimo diagnostične in terapevtske operacije. Namen diagnostičnih operacij je zagotoviti tkivo za histološko preiskavo klinično sumljivih pigmentnih sprememb.

Zaključki. Najpogostejša diagnostična operacija je ekscizijska biopsija, pri kateri izrežemo celotno pigmentno lezijo skupaj z 2-5 mm varnostnim robom. Poseg opravimo v lokalni anesteziji. Terapevtske operacije delimo na operacije primarnega melanoma in operacije limfatičnih ali oddaljenih zasevkov. Pri radikalni eksciziji primarnega melanoma je minimalni varnostni rob odvisen od debeline primarnega tumorja. Najpogostejša operacija bezgavk pri bolnikih z melanomom je danes biopsija varovalne bezgavke, ki jo v primeru pozitivnega histološkega izvida kombiniramo z terapevtsko disekcijo celotne bezgavčne lože.

Ključne besede: melanom, kirurgija, indikacije, stranski učinki

Uvod

Kirurgija je osnovni način diagnostike in zdravljenja melanoma. Ločimo diagnostične in terapevtske operacije.

Diagnostične operacije

Namen diagnostične operacije je zagotoviti tkivo za histološko preiskavo klinično suspektne pigmentne spremembe. Histološka preiskava je danes edina preiskava, s katero potrdimo diagnozo melanoma.

Naslov avtorja: doc. dr. Marko Hočevar, dr. med., Sektor onkološke kirurgije, Onkološki inštitut Ljubljana, Zaloška 2, SI-1000 Ljubljana, Slovenija; Tel.: +386 1 5879 110, Fax: +386 1 5879 400, Elektronska pošta: mhocevar@onko-i.si

Diagnostična ekscizija

Pri tej operaciji v lokalni anesteziji izrežemo sumljivo pigmentno spremembo skupaj z minimalnim varnostnim robom zdrave kože. Minimalni varnostni rob znaša od 2 do 5 mm v vseh smereh (širini in globini). Osnovno pravilo je, da izrežemo sumljivo pigmentno spremembo v celoti, saj je lahko rakavo spremenjen le del pigmentne spremembe in samo v celoti izrezana pigmentna sprememba omogoča popolno histološko preiskavo. Histološki izvid po diagnostični eksciziji je lahko:

1. *Nerakava pigmentna sprememba* (navadni ali displastični melanocitni nevus). Varnostni rob od 2 do 5 mm v tem primeru zadošča ter hkrati pomeni, da ni bilo po nepotrebnem odstranjenega preveč tkiva, kar bi povzročilo nepotrebno veliko brazgotino, ki lahko moti estetsko ali funkcionalno.

2. *Melanom in situ* – pet milimeterski varnostni rob zadošča tudi v terapevtske namene in pri takšni diagnozi pomeni diagnostična ekscizija tudi že dokončno terapijo.
3. *Invazivni melanom* – diagnostični varnostni rob v tem primeru ne zadošča in potrebna bo dodatna operacija.

Diagnostična incizija pigmentnih sprememb

V zelo redkih primerih jo naredimo pri pigmentnih spremembah, ki pokrivajo zelo veliko površino kože (npr. prirojeni ali pridobljeni nevusi veliki več cm ali celo več deset cm) in pri katerih je sumljivo spremenjen samo del nevusa. Možno je izrezati le najbolj sumljivi del pigmentne spremembe v njeni celotni debelini (koža in podkožje) in to tkivo poslati na histološko preiskavo. Tudi ta poseg naredimo v lokalni anesteziji.

Ker gre za poseg, pri katerem je izjemno pomembno, da res v vsej debelini odstranimo samo sumljivi predel pigmentne spremembe, naj tak poseg opravi le zdravnik, ki ima izkušnje s sumljivimi pigmentnimi spremembami.

Ablacija nohta in biopsija pigmentne spremembe, ki leži pod nohtom

V redkih primerih lahko opazimo sumljive pigmentne spremembe pod nohtom – običajno na palcu roke ali noge. Če ni nobenih podatkov o poškodbi (udarcu, novi tesni obutvi ...), ki bi lahko povzročila subungualni hematoma, je potrebno napraviti delno ali celotno ablacijo nohta.¹ Tako pridemo do pigmentne spremembe, ki jo nato ekscidiramo ali incidiramo v najbolj sumljivem predelu.

Kirurška biopsija klinično suspektne bezgavke

V primeru, da pri bolniku z že znano diagnozo melanoma zatipamo bezgavko

v regionalni bezgavčni loži, je vedno potrebna citološka verifikacija. V ta namen napravimo aspiracijsko biopsijo s tanko iglo (citološko punkcijo). Samo izjemoma s to metodo ne bomo dobili dovolj materiala za potrditev diagnoze metastaze melanoma. V takem primeru najprej ponovimo aspiracijsko biopsijo in le v primeru, ko je izvid še enkrat neuporaben, napravimo kirurško biopsijo bezgavke. Običajno je to poseg v splošni anesteziji, pri katerem mora biti incizija kože vedno tako orientirana, da ne moti eventualne kasnejše regionalne limfadenektomije, ki je potrebna v primeru pozitivnega histološkega izvida.

Biopsijo bezgavke lahko tudi kombiniramo z intraoperativno histološko preiskavo po metodi zaledenelega reza. Ta nam v primeru pozitivnega izvida omogoči še takojšnjo terapevtsko limfadenektomijo. Bolniku lahko tako prihranimo en operativni poseg.

Terapevtske operacije

Ločimo terapevtske operacije primarnega melanoma in terapevtske operacije limfatičnih ali oddaljenih zasevkov.

Terapevtske operacije primarnega melanoma

Pri vseh pigmentnih spremembah, kjer je histološka preiskava po diagnostični eksciziji potrdila invazivni melanom, je potrebna dodatna terapevtska reekscizija. Pri tem dodatno izrežemo še 1 do 2 cm klinično zdrave kože okoli brazgotine po diagnostični eksciziji. Varnostni rob je odvisen od debeline primarnega melanoma. Na osnovi randomiziranih kliničnih študij je določen minimalni varnostni rob.¹⁻⁷ Maksimalni varnostni rob ni določen tako natančno, saj o tem nimamo zanesljivih podatkov randomiziranih študij. Priporočila so zato samo okvirna (Tabela 1).

Tabela 1. Varnostni rob pri eksciziji melanoma

T	Debelina	Varnostni rob
pTis	melanoma in situ	5 mm
pT1	0 - 1 mm	1 cm
pT2 - 3	1 - 4 mm	2 cm
pT4	> 4 mm	2 cm

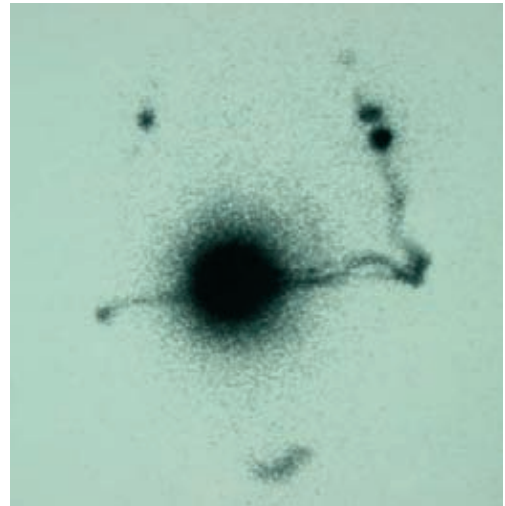
Varnostni rob v globino mora biti enak minimalnemu varnostnemu robu v širino, ekscizija pod globoko fascijo pa ni potrebna. Pri vseh melanomih, pri katerih ni dosežen vsaj minimalni priporočeni varnostni rob, je indicirana reekscizija. Terapevtsko reekscizijo običajno kombiniramo z biopsijo varovalne (*sentinel*) bezgavke in zato opravimo poseg v splošni anesteziji. V primerih, ko biopsija varovalne bezgavke ni indicirana (primarni melanom je tanjši od 1 mm), pa lahko opravimo reekscizijo v lokalni anesteziji.

Kirurško zdravljenje bezgavk

Pri vseh bolnikih z invazivnim melanomom obstoja možnost zasevkov v področnih bezgavkah. Zasevki v področnih bezgavkah so lahko klinično evidentni ali pa klinično okultni. O klinično evidentnih zasevkih govorimo, kadar jih lahko dokažemo klinično – s palpacijo ali s pomočjo slikovnih preiskav (npr. UZ). Klinično okultni so zasevki, ki jih lahko dokažemo samo z biopsijo klinično neprizadetih bezgavk. Debelejši je primarni melanom, večja je verjetnost zasevkov v področnih bezgavkah. Tako ima vsaj 20% bolnikov z melanomom debeline 2 - 4 mm mikrozasevke v področnih bezgavkah že ob postavitvi primarne diagnoze.

Biopsija varovalne bezgavke

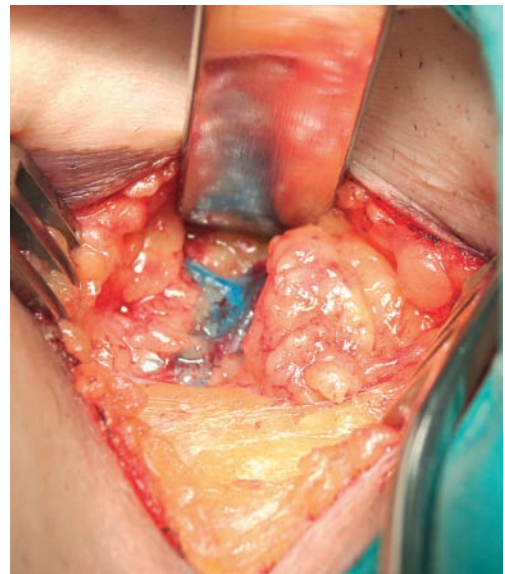
To je poseg, pri katerem tesno sodelujejo kirurg, specialist nuklearne medicine in patolog, ki je posebej usmerjen v patolo-



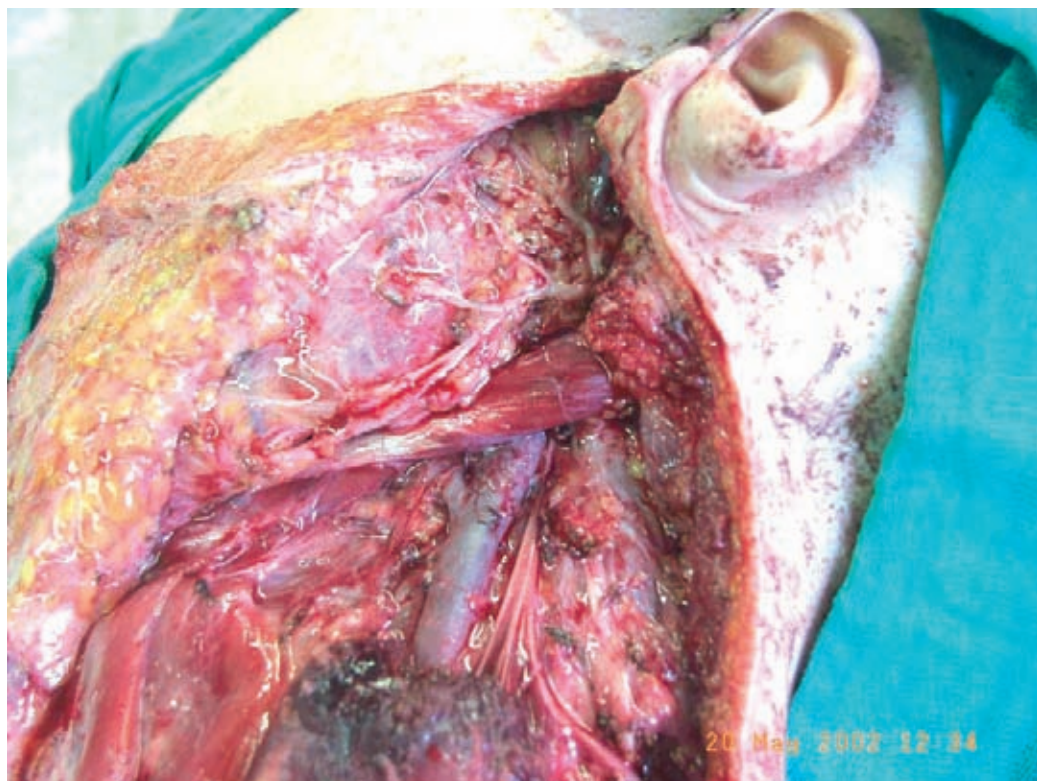Slika 1. Predoperativna limfoscintigrafija za prikaz sentinel bezgavk.

gijo melanoma. Najprej s pomočjo limfoscintigrafije določimo, v katere bezgavčne lože drenira limfa iz področja primarnega melanoma in koliko je v posameznih ložah drenažnih bezgavk (Slika 1).

V ta namen uporabljamo s Tc^{99m} markeran nanokoloid, ki ga injiciramo ob



Slika 2. Biopsija modro obarvane sentinel bezgavke.



Slika 3. Radikalna limfadenektomija na vratu.

primarni melanom ali ob brazgotino po diagnostični eksciziji. Mesta bezgavk na limfoscintigrafiji markiramo na kožo. Tik pred operacijo na ista mesta, kamor smo injicirali Tc^{99m} nanokoloid, injiciramo še *Patent Blue* modrilo. To nam omogoči, da so drenažne bezgavke tudi modro obarvane. Varovalno bezgavko ločimo od ostalih bezgavk in maščevja s pomočjo posebne sonde, ki zaznava radioaktivnost in s pomočjo modre obarvanosti (Slika 2). Incizija pri biopsiji varovalne bezgavke mora biti vedno tako orientirana, da nebi motila morebitne kasnejše terapevtske disekcije, ki bi bila potrebna v primeru zasevkov v varovalni bezgavki.

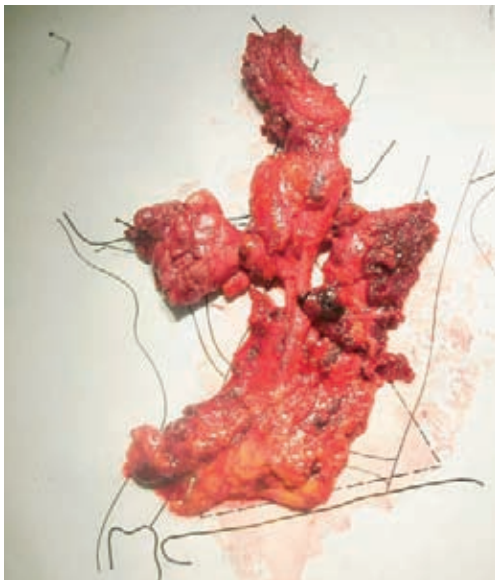Vsako varovalno bezgavko natančno preišče patolog. Vedno napravimo serijsko rezanje bezgavke in v primeru negativnega iz-

vida še imunohistokemijo. Intraoperativna histološka preiskava po metodi zaledenelega reza ali *imprint* citologije je premalo zanesljiva in je zato ne opravljamo. Biopsija varovalne bezgavke je zanesljiva metoda, ki z več kot 95% natančnostjo napove status celotne bezgavčne lože.

Lažno negativnih rezultatov (negativna varovalna bezgavka in mikrozasevki v drugih bezgavkah iste lože) je manj kot 5%.

Biopsijo varovalne bezgavke napravimo pri vseh bolnikih z melanomom debelejšim od 1 mm in klinično negativnimi bezgavkami.⁹ Pri tanjših melanomih je verjetnost okultnih zasevkov v področnih bezgavkah manjša kot 2% in zato biopsija drenažne bezgavke ni indicirana.

Zaradi tehnične zahtevnosti metode, pri kateri sodelujejo različni strokovnjaki, me-



Slika 4. V bloku odstranjeno limfatično tkivo vratu.

todo uporabljamo le v specializiranih institucijah.

Terapevtska disekcija bezgavk

To je radikalna odstranitev metastatskih bezgavk v posameznih področnih bezgavčnih ložah (vrat, pazduha, dimlje). Pri tem moramo upoštevati vsa načela onkološke kirurgije. Te vrste operacije naj izvaja le v to področje usmerjen kirurg z ustreznimi izkušnjami.¹⁰

Vedno odstranimo celotno bezgavčno ložo v bloku (Slika 3,4). Ekstirpacija posameznih povečanih bezgavk ni dopustna. Primernost posega lahko približno ocenimo iz števila odstranjenih bezgavk. Število odstranjenih bezgavk ne sme biti manjše od 15 pri vratnih disekcijah, 10 pri disekciji pazduhe in 5 pri ingvinalni disekciji.

Ingvinalno disekcijo razen izjemoma (starejši bolniki s spremljajočimi boleznimi in negativni UZ ali CT iliakalne regije) kombiniramo z disekcijo iliakalnih in obturatornih bezgavk.

Radiol Oncol 2007; 41(Suppl 1): S22-S27.

Tudi po primerno opravljenem kirurškem posegu so možne ponovitve bolezni, še zlasti v področju vratu.

Metastazektomije

Oddaljene zasevke, če je njihovo število omejeno (zlasti posamične zasevke), lahko operativno odstranimo. S tem dosežemo najhitrejšo izboljšanje simptomov (možganski zasevki) in hkrati v redkih primerih tudi popolno ozdravitev. Glede na to, da so zasevki možni v kateremkoli organu, te posege opravljajo različno specializirani kirurgi (nevrokirurg, torakalni, jeterni kirurg ...).

Literatura

1. Heaton KM, El-Naggar A, Ensign LG, Ross MI, Balch CM. Surgical management and prognostic factors in patients with subungual melanoma. *Ann Surg* 1994; **219**: 197-204.
2. Veronesi U, Cascinelli N, Adamus J, Balch C, Bandiera D, Barchuk A, et al. Thin stage I primary cutaneous malignant melanoma. Comparison of excision with margins of 1 or 3 cm. *N Engl J Med* 1988; **318**: 1159-62.
3. Balch CM, Soong SJ, Smith T, Ross MI, Urist MM, Karakousis CP, et al; Investigators from the Intergroup Melanoma Surgical Trial. Long-term results of a prospective surgical trial comparing 2 cm vs. 4 cm excision margins for 740 patients with 1-4 mm melanomas. *Ann Surg Oncol*. 2001; **8**: 101-8.
4. Ringborg U, Andersson R, Eldh J, Glaumann B, Hafström L, Jacobsson S, et al. Resection margins of 2 versus 5 cm for cutaneous malignant melanoma with a tumor thickness of 0.8 to 2.0 mm: randomized study by the Swedish Melanoma Study Group. *Cancer* 1996; **77**: 1809-14.
5. Thomas JM, Newton-Bishop J, A'Hern R, Coombes G, Timmons M, Evans J, et al; United Kingdom Melanoma Study Group; British Association of Plastic Surgeons; Scottish Cancer Therapy Network. Excision margins in high-risk malignant melanoma. *N Engl J Med* 2004; **19**; **350**: 757-66.
6. Zitelli JA, Brown CD, Hanusa BH. Surgical margins for excision of primary cutaneous melanoma. *J Am Acad Dermatol* 1997; **37**(3 Pt 1): 422-9.

7. Veronesi U, Cascinelli N. Narrow excision (1-cm margin): a safe procedure for thin cutaneous melanoma. *Arch Surg* 1991; **126**: 438–41.
8. Balch CM, Urist MM, Karakousis CP, Smith TJ, Temple WJ, Drzewiecki K, et al. Efficacy of 2-cm surgical margins for intermediate thickness melanomas 1 to 4mm. Results of a multi-institutional randomized surgical trial. *Ann Surg* 1993; **218**: 262–9.
9. Morton DL, Wen DR, Foshag LJ, Essner R, Cochran A. Intraoperative lymphatic mapping and selective cervical lymphadenectomy for early-stage melanomas of the head and neck. *J Clin Oncol* 1993; **11**: 1751–6.
10. O'Brien CJ, Gianoutsos MP, Morgan MJ. Neck dissection for cutaneous malignant melanoma. *World J Surg* 1992; **16**: 222–6.