

Odkrivanje in zdravljenje predstopenj raka ter raka ustne votline in ustnega dela žrela

David Dovšak

Klinični oddelek za maksilofacialno in oralno kirurgijo, Kirurška klinika,
Klinični center, Ljubljana, Slovenija

Izhodišča. Z alkoholom in tobakom povezan ploščatocelični karcinom zgornjega aerodigestivnega trakta predstavlja večino vseh malignih bolezni v področju glave in vratu. Je velik zdravstveni problem povsod po svetu. Namen zdravljenja malignih tumorjev ustne votline je v prvi vrsti popolna odstranitev rakavega tkiva in preprečitev ponovitve bolezni. Enako pomembna pa je rekonstrukcija, torej obnovitev oblike in funkcije. Potreben je skupinski pristop k zdravljenju bolnikov z rakom v ustni votlini. Če je le mogoče, uporabimo eno vrsto zdravljenja in običajno je to zdravljenje kirurško.

Zaključki. Preživetje bolnikov z rakom v ustni votlini se bo izboljšalo predvsem ob zgodnejšem zaznavanju rakavih sprememb in zdravljenju ter spremljanju potencialno malignih sprememb, kot so levkoplakije in eritroplakije. Levkoplakija je ena najpogostejših kroničnih sprememb v ustni votlini in prizadene okrog 3% populacije. Verjetnost maligne transformacije je relativno nizka, medtem ko je v skoraj 40% eritroplakičnih sprememb že prisoten invazivni ploščatocelični karcinom.

Ključne besede: usta, novotvorbe; levkoplakija; eritroplakija; novotvorba, stadij, TNM kasifikacija; rekonstrukcije

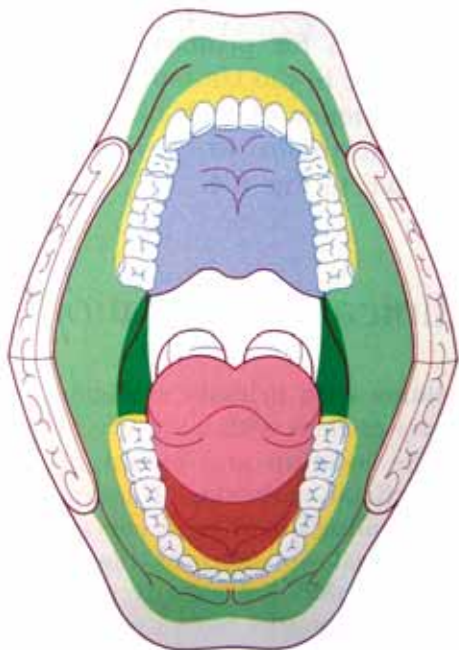
Uvod

Rak ustne votline in ustnega dela žrela predstavlja približno 3% rakov, ki jih letno odkrijemo v Sloveniji in skoraj polovico rakov, ki se pojavijo v področju glave in vratu. Letno zbolijo v Sloveniji za rakom ustne votline in ustnega dela žrela približno 200 bolnikov¹. V zadnjih desetletjih je bil dosežen precejšen napredek pri zdravljenju

karcinomov ustne votline. V kirurgiji so se razvile nove tehnike rekonstrukcije defektov, napredovalo je obsevalno zdravljenje in razumevanje biologije raka, pojavila so se nova zdravila. Petletno preživetje bolnikov z rakom v ustni votlini je okrog 55%. Še vedno dokaj slabo preživetje gre v veliki meri na račun poznega odkrivanja raka in pa na račun drugih bolezni, ki spremljajo bolnike z rakom². Lokalno in regionalno danes po nekaterih ocenah ozdravimo tudi do 25% več bolnikov kot pred 30 leti.

Ustna votlina (Slika 1) se začne na meji med ustnično rdečino in kožnim delom ustnic in sega do sprednje površine spre-

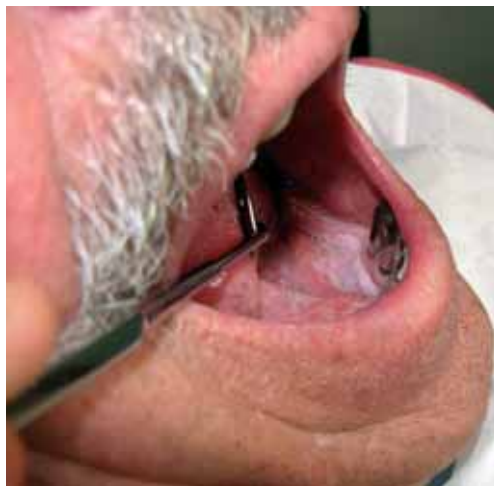Avtorjev naslov: asist. David Dovšak, dr. med.,
Klinični oddelek za maksilofacialno in oralno kirurgijo,
Kirurška klinika, Klinični center, Zaloška 2, SI-1525 Ljubljana, Slovenija; telefon: + 386 1 522 4235;
fax: + 386 1 522 2495; e-pošta: david.dovsak@kclj.si



Slika 1. Ustna votlina.

dnjih nebnihi lokovi in cirkumvalatni papili jezika. Ustni del žrela predstavljajo baza jezika z vaskulama in ustno površino poklopca, nebni loži z nebnicama, zadnja stena žrela od višine mehkega neba do višine poklopca in ustna stran mehkega neba. Ustno votlino in ustni del žrela odeva ploščatocelični epitelij, vmes pa je precej drobnih žlez slinavk. V ustni votlini so dentoalveolarne strukture, ki podpirajo zobe v zgornji in spodnji čeljusti.

Primarni tumorji v ustni votlini tako lahko vzniknejo iz površinskega epitelija, iz malih žlez slinavk, iz submukoznih mehkih tkiv, iz dentalnega aparata, iz kosti ter iz nevrovaskularnih tkiv. V področju glave in vratu se epiteljski tumorji najpogosteje pojavljajo prav v ustni votlini. Med malignimi tumorji najdemo v več kot 90% sluznični ploščatocelični karcinom, ki je največkrat povezan s čezmernim uživanjem tobaka in alkohola. Z alkoholom in tobakom povezan ploščatocelični karcinom zgornjega aerodigestivne-



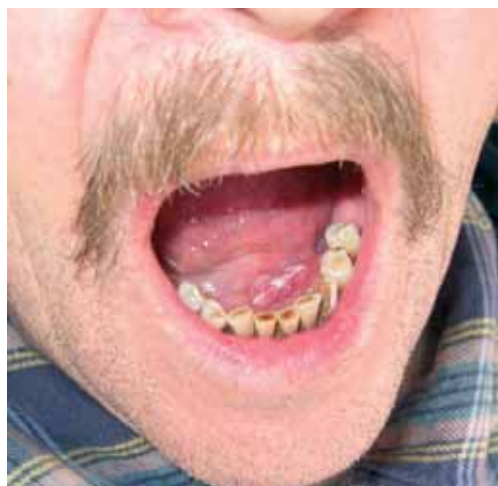Slika 2. Levkoplakija ustnega dna.

ga trakta predstavlja večino vseh malignih bolezni v področju glave in vratu in je velik zdravstveni problem povsod po svetu³.

Moški obolevajo za rakom ustne votline in žrela dvakrat pogosteje kot ženske in večina bolnikov z rakom v predelu ustne votline in žrela je starejših od 50 let. V zadnjih letih tudi v Sloveniji opažamo naraščanje deleža tega raka pri ženskah in pri mlajših od 50 let.

Predstopenje raka ustne votline in ustnega dela žrela

Levkoplakija (Slika 2) je klinični izraz za belkasto spremembo na sluznici. Po definiciji gre za spremembo, ki je ne moremo etiološko opredeliti, razen kadar gre za levkoplakije, ki so povezane z uživanjem tobaka. Več stanj, kot na primer lichen planus ali frikcijska keratoza, prepoznamo kot belkaste spremembe na sluznici in jih moramo izločiti, preden postavimo diagnozo levkoplakije. Histopatološka preiskava levkoplakične spremembe običajno pokaže hiperkeratozo nad epitelijem, ta pa lahko kaže različne stopnje hiperplazije in/ali displazije. Levkoplakije brez displastičnih

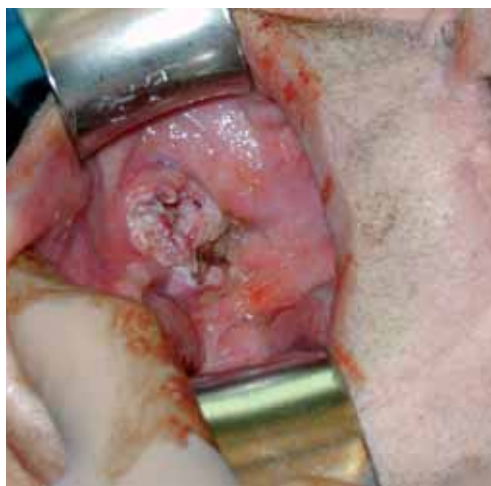

Slika 3. Začetni ploščatocelični karcinom ustnega dna.

sprememb se redko preobrazijo v raka, verjetnost maligne preobrazbe je okrog 5%. Levkoplakije, ki vzniknejo na več mestih, nehomogene levkoplakije in levkoplakije, ki povzročajo simptome (običajno pekoče bolečine) in trajajo dolgo, imajo večjo verjetnost, da se preobrazijo v raka (Slika 3).

Pri *eritroplakičnih*, rdečih spremembah na sluznici je lahko v 30–40% rak prisoten že ob postavitvi diagnoze. Precej večjo verjetnost rakave preobrazbe ima tudi *proliferativna verukozna hiperplazija*, posebna oblika levkoplakije.

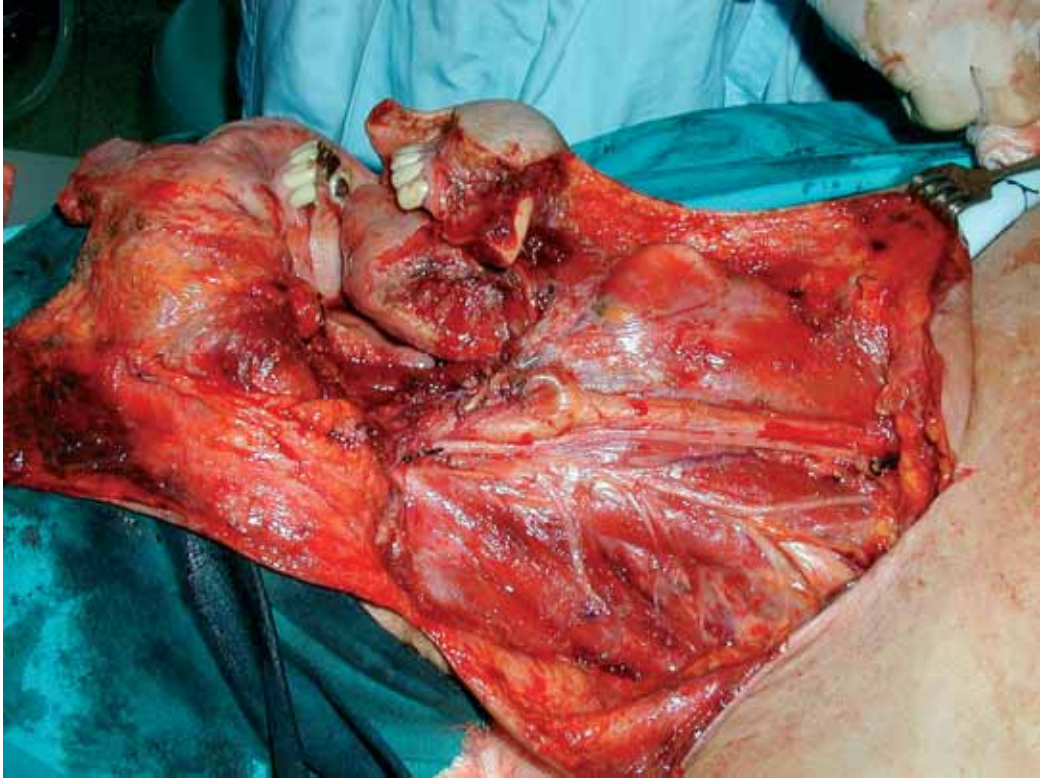Tudi levkoplakija se podobno kot ploščatocelični karcinom pojavlja dvakrat pogosteje pri moških in verjetnost, da bo prišlo do maligne preobrazbe, je pri moških večja. Levkoplakija je najpogostejša kronična sprememba v ustni votlini, ki v našem geografskem prostoru prizadene okrog 3% populacije. Levkoplakije v ustih se lahko s časom spreminjajo. Posebnost levkoplakij je v tem, da dolgotrajna prisotnost levkoplakičnih sprememb ne kaže na neškodljivo naravo sprememb, ampak se s trajanjem levkoplakičnih sprememb večja verjetnost maligne preobrazbe. Starejša kot je levkoplakija, slabša je njena prognoza.



Slika 4. Napredoval karcinom v predelu retromolarnega trigonuma. Klinično in patohistološko T4 N2bM0 karcinom.

Pri vsakem pacientu z levkoplakično spremembo v ustni votlini moramo najprej izključiti stanja, ki se lahko kažejo z belkastimi spremembami v ustih. Pomembna sta natančna anamneza in pregled zgornjega aerodigestivnega trakta. Odločitev o vrsti zdravljenja levkoplakij je odvisna od klinične slike, dejavnikov tveganja in od histopatološke preiskave spremenjene sluznice. Pri večjih spremembah (več kot 4cm v premeru) običajno napravimo več incizijskih biopsij. Ker je tveganje za maligno preobrazbo levkoplakičnih sprememb relativno nizko, pri nas kirurško zdravimo samo nehomogene levkoplakije, levkoplakije, ki trajajo dolgo in kažejo displastične spremembe epitelijskih celic ter levkoplakije, ki povzročajo simptome.

Levkoplakije po natančni histološki opredelitvi odstranjujemo z laserjem⁴. Rakavih sprememb ne zdravimo z laserjem in vse paciente z levkoplakijami redno spremljamo. Pri tistih z več dejavniki tveganja tudi ponavljamo biopsije levkoplakičnih sprememb. Približno 40% levkoplakij se ponovi in te zdravimo ponovno. Po večkratnem laserskem zdravljenju pacientov z



Slika 5. Operativno zdravljenje napredovelega karcinoma v predelu retromolarnega trigonuma. Napravljena je bila razširjena radikalna disekcija vratu in ekscizija tumorja s segmentno mandibulektomijo, delno glosektomijo in delno ekscizijo mehkega neba in tuberja maksile.

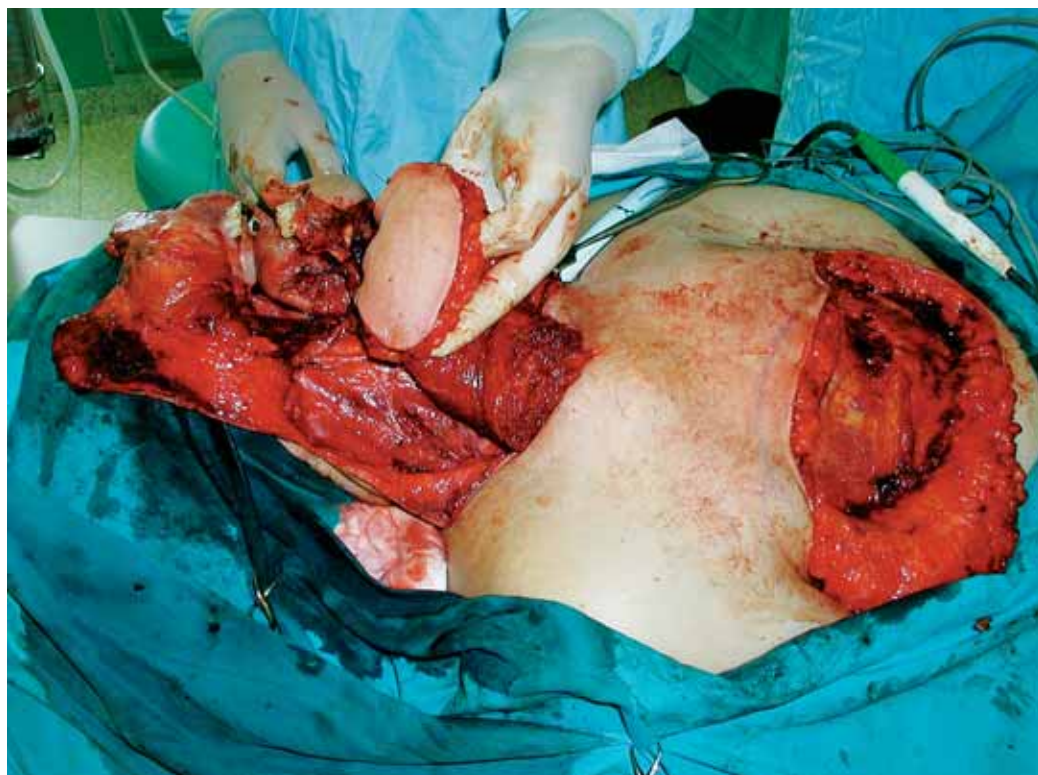levkoplakijami (običajno 2–3) ima po naših izkušnjah 60% pacientov ustno sluznico brez sumljivih sprememb, 30% pacientov ima na sluznici spremembe, ki pa niso tako izražene, da bi se spet odločili za zdravljenje, pri okrog 10% pacientov levkoplakične spremembe vztrajajo in pri teh običajno pride do maligne preobrazbe⁴.

Pri pacientih v Sloveniji verjetno večina rakov v ustni votlini vznikne brez predhodnih levkoplakičnih sprememb, res pa je, da so pri pacietnih, kjer je karcinom v ustih že jasno izražen, prisotna še področja levkoplakičnih sprememb na sluznici ustne votline v skoraj 60%. Na žalost večina pacientov z rakom v ustni votlini in v predelu ustnega dela žrela pride do specialista, ko je bolezen že napredovala bodisi lokalno

ali pa so že prisotne metastaze na vratu. Zdravniki in zobozdravniki morajo torej poznati spremembe v ustih, saj gre za organ, ki je odlično dostopen pregledu in natančen pregled ustne votline in ustnega dela žrela mora biti sestavni del vsakega pregleda pri zdravniku ali zobozdravniku, še posebej, kadar gre za tvegano populacijo (uživanje tobaka in alkohola, starejši od 50 let).

Rak ustne votline in ustnega dela žrela

Bolniki z rakom v ustni votlini največkrat obiščejo zdravnika ali zobozdravnika zaradi težjega požiranja, težav pri nošenju protez, slabega zadaha, krvavega sputuma



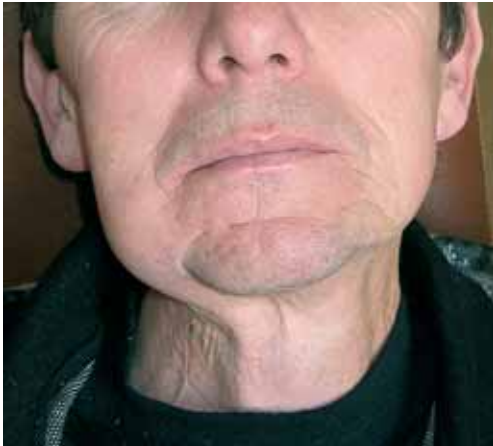Slika 6. Rekonstrukcija po obsežni operaciji napredovalega karcinoma v predelu retromolarnega trignonuma. Rekonstrukcija je napravljena s pektoralnim kožnomišičnim režnjem.

in bolečin. Tumorji v zgodnji fazi se največkrat kažejo kot rdečkasta ali belkasta sprememba na sluznici, kot razjeda, ki traja več tednov ali mesecev, se ne zaceli in večkrat zakrvavi. V začetku ti tumorji ne bolijo, v napredovali fazi pa je bolečina navadno precej izražena⁵. Žal se še vedno večina rakov v ustni votlini odkrije šele v napredovali fazi in, kot omenjeno, bolniki redko poiščejo pomoč zdravnika ali zobozdravnika zaradi asimptomatskih sprememb v ustni votlini.

Obravnava bolnika s sumljivo spremembo v ustni votlini se začne z natančno anamnezo in statusom. Potrebno je natančno pregledati in pretipati celotno glavo in vrat. Od slikovnih preiskav vedno napravimo ortopantomografski posnetek čeljusti, rentgenski posnetek pljuč v dveh projekcijah

ter ultrazvok vratu in trebuha, od laboratorijskih preiskav pa temeljne krvne in biokemične preiskave, teste koagulacije in jetrne teste. Pojavljanje oddaljenih metastaz ob ugotovitvi ploščatoceličnega karcinoma v ustni votlini je redko in ob odsotnosti specifičnih simptomov omenjene preiskave navadno zadostujejo⁶.

Že ob prvem pregledu bolnika s klinično sliko karcinoma v ustni votlini napravimo incizijsko biopsijo sumljive spremembe. Ko imamo karcinom histološko potrjen, bolnika pregledamo še v splošni anesteziji - endoskopsko in direktoskopsko pregledamo zgornje dihalne in prebavne poti in natančno pretipamo predel ustne votline. Določimo zobe, ki jih je potrebno izdreti. Natančen pregled velikokrat ambulantno ni mogoč, potrebno pa je tudi izključiti



Slika 7. Bolnik (predstavljen na slikah 4-6) dve leti po operaciji.

možnost drugega karcinoma v omenjenem področju⁵. Po vseh preiskavah je potrebno določiti klinični stadij tumorja po sistemu TNM^{6,7} (Tabela 1).

Namen zdravljenja malignih tumorjev ustne votline je v prvi vrsti popolna odstranitev rakavega tkiva, enako pomembna pa je rekonstrukcija, torej obnovitev oblike in funkcije. Pri zdravljenju karcinoma ustne votline in nasploh v predelu glave in vratu v svetu še vedno ni enotnih meril in protokolov⁸. Manjše karcinome, T1 in T2, lahko dokaj enakovredno pozdravimo bodisi z operacijo bodisi z obsevanjem, zaželeno pa je uporabiti eno vrsto zdravljenja. Ko je končni rezultat zdravljenja (preživetje brez raka) primerljiv ob kirurškem ali obsevalnem zdravljenju, je pri odločanju o vrsti zdravljenja potrebno upoštevati več dejavnikov: tumor, bolnika in terapevta, pa tudi morebitne zaplete, ceno in sodelovanje bolnika. Prednosti kirurškega zdravljenja so: preparat je mogoče v celoti patohistološko ovrednotiti, rehabilitacija bolnikov je hitra, samo zdravljenje ne predstavlja velikega stroška in dolgoročne posledice so majhne v primerjavi z obsevalnim zdravljenjem (npr. osteoradionekroza). Ob izbiri dobre rekonstrukcijske metode, sta funkcija in

Tabela 1. TNM klasifikacija karcinomov v ustni votlini glede na American Joint Committee on Cancer (AJCC)⁶ in Union Internationale Contre le Cancer (UICC)⁷

T1:	tumor < 2 cm
T2:	tumor > 2cm, < 4cm
T3:	tumor > 4 cm
T4:	tumor, ki se širi v sosednja tkiva (kost, mišice...)

Nx:	prizadetost vratnih bezgavk ni znana
N0:	brez metastaz v vratnih bezgavkah
N1:	ena metastaza, manjša od 3 cm
N2a:	ena metastaza, velikosti med 3 in 6 cm
N2b:	več metastaz, manjših od 6 cm na isti strani kot tumor
N2c:	metastaze, manjše od 6 cm, na obeh straneh vratu ali na drugi strani kot tumor
N3:	metastaza, večja od 6 cm

Mx:	prisotnost oddaljenih metastaz neznan
M0:	brez oddaljenih metastaz
M1:	prisotne oddaljene metastaze

estetika zelo malo okrnjeni (Slike 4-7).

Danes se vse bolj postavlja v ospredje kakovost življenja bolnikov, ki pa je lahko pri bolnikih s karcinomom ustne votline precej neopredeljen pojem, vsekakor pa je bolnik najbolj mutiliran ob lokalno in regionalno nepozdravljenem raku⁹.

Pri načrtovanju zdravljenja moramo upoštevati tudi možnost razvoja novega tumorja. Verjetnost, da bodo bolniki, ki so že imeli karcinom v predelu zgornjega aerodigestivnega trakta, dobili nov primarni karcinom, narašča vsako leto za približno 3-4%. Pri resekciji tumorjev skušamo ohraniti čim več vitalnih anatomskih struktur ob ohranjanju njihove funkcije, seveda pa ne na račun nezadostne resekcije. Absolutnih omejitev

glede resekcije v ustni votlini ni, vendar pa je popolna odstranitev tumorja vprašljiva, kadar tumor zajema lobanjsko bazo, vratno hrbtenico ali pa obsežno vrašča v kožo. Širjenje in rast tumorjev sta v veliki meri odvisna od anatomskih značilnosti posameznih delov ustne votline.

Vsak bolnik z rakom v ustni votlini je pred pričetkom zdravljenja predstavljen na maksilofacialno-onkološkem konziliju in, če je le mogoče, se odločimo za eno vrsto zdravljenja. Pri napredovalih tumorjih pa sta za učinkovito obvladovanje boleznih potrebni tako kirurško kot obsevalno zdravljenje, včasih tudi v kombinaciji s kemoterapijo (karcinomi T3 in T4, prisotnost več metastaz na vratu, preboj metastaz preko kapsule bezgavk)^{10,11}.

Ko se odločimo, da bomo bolnika s karcinomom v ustni votlini operirali, moramo predvideti kirurški pristop, obseg resekcije, način rekonstrukcije in potrebo po traheotomiji.

Ali bomo napravili traheotomijo ali ne, je odvisno od tumorja (velikost, lega), od bolnikovega splošnega stanja, od načina rekonstrukcije in od kirurškega pristopa in obsega resekcije.

Vedno izberemo takšen kirurški pristop, ki nam omogoča dobro preglednost in možnost resekcije tumorja z zdravimi kirurškimi robovi, ob tem pa čim manj prizadene bolnika. Manjše tumorje v sprednjem delu ustne votline lahko izrežemo skozi usta, pri večjih tumorjih in tistih, ki ležijo bolj v zadnjem delu ustne votline, uporabimo za dostop spodnji ali zgornji lični reženj. Odličen dostop do tumorjev, ki ne potrebujejo resekcije spodnje čeljusti in ležijo v zadnjem delu ustne votline, dobimo z mandibulotomijo – spodnjo čeljust po resekciji tumorja in rekonstrukciji spet učvrstimo z osteosintetskim materialom.

Kirurški pristop je odvisen tudi od potrebe po disekciji vratnih bezgavk. Na vratu ločimo več regij bezgavk. Regijo I predsta-

vljajo submentalne in submandibularne bezgavke. Jugularna veriga bezgavk pod sternokleidomastoidno mišico je razdeljena na tretjine – regije II, III in IV. Regijo V predstavlja zadnji vratni trikotnik, regijo VI pa pretrahealne bezgavke. Najpomembnejši prognostični dejavnik pri bolnikih z rakom v ustni votlini je prisotnost regionalnih metastaz na vratu – ta namreč prepolovi preživetje bolnikov. Stadij tumorja po sistemu TNM je torej ključnega pomena pri načrtovanju kirurškega zdravljenja¹². Večino metastaz na vratu operiramo in pooperacijsko obsevamo, če je to indicirano (multiple metastaze, ekstrakapsularno širjenje).

Po obsegu ločimo naslednje disekcije vratu:

- *radikalna* (odstranimo maščevje z bezgavkami iz regij I do V, od nelimfatičnih struktur pa sternokleidomastoidno mišico, akcesorni živec in notranjo jugularno veno)
- *modificirana* (odstranimo maščevje z bezgavkami iz regij I do V, ohranimo pa nekatere nelimfatične strukture)
- *selektivna* (odstranimo maščevje z bezgavkami iz določenih regij na vratu)
- *razširjena radikalna* (odstranimo še dodatne limfatične in/ali nelimfatične strukture)

Glede na čas disekcije na vratu ločimo kurativne disekcije (ob klinični prisotnosti vratnih metastaz) in elektivne disekcije (ob klinično nezaznavnih metastazah na vratu). Odločitev o tem, ali operirati klinično negativen vrat ali ne, je odvisna predvsem od stadija tumorja in njegovega mesta v ustni votlini, od izbranega pristopa, seveda pa tudi od stanja bolnika (splošno stanje, možnost spremljanja) in od operaterja. Odločitev o disekciji vratu pri bolnikih, ki imajo karcinom v ustni votlini v začetnem stadiju in so klinično brez metastaz, je še zmeraj dokaj subjektivna in v zadnjem času se načelo biopsije varovalne bezgavke uveljavlja tudi pri karcinomih

ustne votline¹³. Na ta način se bo morda v prihodnosti lažje odločiti, kdaj operirati vrat pri bolnikih z manjšimi tumorji in brez klinično zaznavnih metastaz na vratu.

Pri kirurškem zdravljenju malignih tumorjev ustne votline nujno pride do znatnih izgub tkiva, kar ima za posledico tudi bolj ali manj prizadete temeljne funkcije – prehrano in govor, a pogosto tudi estetski videz. Kot je število ozdravljenih bolnikov merilo uspešnosti resekcij tumorjev, tako sta estetika in funkcija merila uspešnosti rekonstrukcije. Rekonstrukcija velikih defektov po resekciji tumorjev glave in vratu je v preteklih treh desetletjih doživela številne spremembe. Rekonstrukcija ustne votline je danes sestavni del vsake onkološke resekcije. Na voljo so nam številne metode, pri čemer tiste najbolj zapletene niso nujno najboljše za bolnika. Veliko možnosti izbora nam omogoča individualni izbor za vsakega bolnika posebej. Danes z režnji ne le zapiramo defekte in omogočamo normalno funkcijo, ampak izboljšujemo tudi estetski videz bolnika. Čeprav so najbolj privlačni in pogosto najboljši prosti mikrovaskularni režnji, imajo pektoralni mišično-kožni, deltopektoralni kožni in jezični med lokalnimi osnimi režnji še vedno jasno mesto pri rekonstrukciji glave in vratu.

Če pride do ponovitve bolezni, se ta v 90% pojavi v prvih dveh letih po zdravljenju. Z leti narašča verjetnost nastanka novega primarnega karcinoma v predelu zgornjih prebavnih in dihalnih poti, tako da sta redno spremljanje bolnikov in njihovo natančno pregledovanje bistvenega pomena.

Z dobro kirurško tehniko in z dobro pooperacijsko oskrbo bolnikov lahko izboljšamo rezultate preživetja bolnikov z rakom v ustni votlini. Z dobrimi rekonstrukcijskimi tehnikami omogočimo bolnikom boljšo kakovost življenja. Še največ pa lahko storimo za izboljšanje preživetja bolnikov z zgo-

dnejšim odkrivanjem rakavih sprememb, za kar pa so odgovorni predvsem zdravniki in zobozdravniki na primarnem nivoju.

Literatura

1. *Incidenca raka v Sloveniji* 2002. Poročilo RR 44. Ljubljana: Onkološki inštitut Ljubljana – Register raka za Slovenijo; 2005.
2. Pompe Kirn V, Zakotnik B, Zadnik V. *Preživetje bolnikov z rakom v Sloveniji 1983-1997*. Ljubljana: Onkološki inštitut, Register raka za Slovenijo; 2003.
3. Shah JP, Johnson NW, Batsakis JG. *Oral Cancer*. London: Martin Dunitz; 2003.
4. Dovšak D, Vesnaver V. Treatment of oral leukoplakias and vascular malformations with laser. In: Simunovic Z, editor. *Millennium laser book edition: Lasers in medicine and dentistry III*; 2003.
5. Myers EN, Suen JY. *Cancer of the head and neck*. 3rd ed. London: W.B. Saunders; 1996.
6. American Joint Committee on Cancer. *AJCC Cancer Staging Handbook*. 6th edition. New York; 2002.
7. International Union Against Cancer. *TNM Classification of malignant tumours*. 6th edition. Dobin LH, Wittekind Ch, editors. New York: Wiley-Liss; 2002.
8. Collins SL. Controversies in multimodality therapy for head and neck cancer: Clinical and biologic perspectives. In: Thawley SE, Panje WR, Batsakis JG, Lindberg RD, editors. *Comprehensive management of head and neck tumors*. 2nd ed. Philadelphia: W.B. Saunders; 1999.
9. Schepers RH, Slagter AP, Kaanders JH, van den Hoogen FJ, Merckx MA. Effect of postoperative radiotherapy on the functional result of implants placed during ablative surgery for oral cancer. *Int J Oral Maxillofac Surg*. 2006; **35**: 803-8.
10. Zakotnik B, Šmid L, Budihna M, Lesničar H, Šoba E, Furlan L, et al. Concomitant radiotherapy and mitomycin C With bleomycin in inoperable head and neck cancer. *Radiol Oncol* 1997; **31**: 173-80.
11. Hehr T, Classen J, Welz S, Ganswindt U, Scheithauer H, Koitschev A, et al. Hyperfractionated, accelerated chemoradiation with concurrent mitomycin-C and cisplatin in locally advanced head and neck cancer, a phase I/II study. *Radiother Oncol* 2006; **80**: 33-8.

12. Liao CT, Chang JT, Wang HM, Ng SH, Hsueh C, Lee LY, et al. Surgical outcome of T4a and resected T4b oral cavity cancer. *Cancer* 2006; **107**: 337-44.
13. Civantos FJ, Moffat FL, Goodwin WJ. Lymphatic mapping and sentinel lymphadenectomy for 106 head and neck lesions: contrasts between oral cavity and cutaneous malignancy. *Laryngoscope* 2006; *112*(2 Suppl 109): 1-15.